

## РЕКОМЕНДАЦИИ ESC ПО ДИАГНОСТИКЕ И ЛЕЧЕНИЮ ЗАБОЛЕВАНИЙ АОРТЫ 2014

Данный документ описывает острые и хронические заболевания грудной и брюшной аорты у взрослых

Рабочая группа по диагностике и лечению заболеваний аорты Европейского общества кардиологов (ESC)

**Авторы/члены рабочей группы:** Raimund Erbel\* (Председатель) (Германия), Victor Aboyans\* (Председатель) (Франция), Catherine Boileau (Франция), Eduardo Bossone (Италия), Roberto Di Bartolomeo (Италия), Holger Eggebrecht (Германия), Arturo Evangelista (Испания), Volkmar Falk (Швейцария), Herbert Frank (Австрия), Oliver Gaemperli (Швейцария), Martin Grabenwöger (Австрия), Axel Haverich (Германия), Bernard Jung (Франция), Athanasios John Manolis (Греция), Folkert Meijboom (Нидерланды), Christoph A. Nienaber (Германия), Marco Roffi (Швейцария), Hervé Rousseau (Франция), Udo Sechtem (Германия), Per Anton Sirnes (Норвегия), Regula S. von Allmen (Швейцария), Christiaan J. M. Vrints (Бельгия).

**Комитет ESC по подготовке практических рекомендаций (КПР):** Jose Luis Zamorano (Председатель) (Испания), Stephan Achenbach (Германия), Helmut Baumgartner (Германия), Jeroen J. Bax (Нидерланды), Héctor Bueno (Испания), Veronica Dean (Франция), Christi Deaton (Великобритания), Çetin Erol (Турция), Robert Fagard (Бельгия), Roberto Ferrari (Италия), David Hasdai (Израиль), Arno Hoes (Нидерланды), Paulus Kirchhof (Германия/Великобритания), Juhani Knuuti (Финляндия), Philippe Kolh (Бельгия), Patrizio Lancellotti (Бельгия), Ales Linhart (Чешская Республика), Petros Nihoyannopoulos (Великобритания), Massimo F. Piepoli (Италия), Piotr Ponikowski (Польша), Per Anton Sirnes (Норвегия), Juan Luis Tamargo (Испания), Michal Tendera (Польша), Adam Torbicki (Польша), William Wijns (Бельгия), Stephan Windecker (Швейцария).

**Рецензенты:** Petros Nihoyannopoulos (КПР координатор рецензирования) (Великобритания), Michal Tendera (КПР координатор рецензирования) (Польша), Martin Czerny (Швейцария), John Deanfield (Великобритания), Carlo Di Mario (Великобритания), Mauro Pepi (Италия), Maria Jesus Salvador Taboada (Испания), Marc R. van Sambeek (Нидерланды), Charalambos Vlachopoulos (Греция), Jose Luis Zamorano (Испания).

Формы раскрытия конфликта интересов авторов и рецензентов рекомендаций доступны на сайте ESC [www.escardio.org/guidelines](http://www.escardio.org/guidelines)

\*Адреса для переписки: Raimund Erbel, Department of Cardiology, West-German Heart Centre Essen, University Duisburg-Essen, Hufelandstrasse 55, DE-45122 Essen, Germany. Tel: +49 201 723 4801; Fax: +49 201 723 5401; Email: [erbel@uk-essen.de](mailto:erbel@uk-essen.de).

Victor Aboyans, Department of Cardiology, CHRU Dupuytren Limoges, 2 Avenue Martin Luther King, 87042 Limoges, France. Tel: +33 5 55 05 63 10; Fax: +33 5 55 05 63 84; Email: [vaboyans@live.fr](mailto:vaboyans@live.fr)

Список рецензентов Национальных кардиологических обществ ESC представлен в Приложении.

В подготовке данных рекомендаций приняли участие следующие подразделения ESC:

Ассоциации ESC: Ассоциация специалистов по острой сердечно-сосудистой помощи (Acute Cardiovascular Care Association; ACCA), Европейская ассоциация специалистов по методам визуализации сердечно-сосудистой системы (European Association of Cardiovascular Imaging; EACVI), Европейская ассоциация специалистов по проведению чрескожных коронарных вмешательств (European Association of Percutaneous Cardiovascular Interventions (EAPCI)).

Советы ESC: Council for Cardiology Practice (CCP).

Рабочие группы ESC: Кардиоваскулярный магнитный резонанс, Сердечно-сосудистая хирургия, Врожденные пороки сердца у взрослых, Гипертония и сердце, Ядерная кардиология и КТ сердца, Периферическая циркуляция, Клапанная болезнь сердца.

Содержание данных рекомендаций, подготовленных Европейским Обществом Кардиологов (European Society of Cardiology, ESC) опубликовано исключительно для использования в личных и образовательных целях. Не допускается коммерческое использование содержания рекомендаций. Рекомендации ESC не могут быть переведены на другие языки либо воспроизведены, полностью или частично, без письменного согласия ESC. Для получения данного согласия письменная заявка должна быть направлена в Oxford University Press — организацию, издающую European Heart Journal и официально уполномоченную ESC, рассматривать подобные заявки.

**Отказ от ответственности.** Рекомендации ESC отражают взгляды ESC и основаны на тщательном анализе научных данных, доступных во время подготовки данных рекомендаций. Медицинским работникам следует придерживаться данных рекомендаций в процессе принятия клинических решений. В то же время, рекомендации не могут заменить личную ответственность медицинских работников при принятии клинических решений с учетом индивидуальных особенностей и предпочтений пациентов и, при необходимости, предпочтений их опекунов и попечителей. Медицинские работники также несут ответственность в отношении дополнительной проверки всех надлежащих требований и правил перед назначением лекарственных средств и использованием медицинского оборудования.

© Европейское Общество Кардиологов (European Society of Cardiology, ESC). Заявки на перевод и воспроизведение содержания рекомендаций следует направлять по электронной почте: [journals.permissions@oup.com](mailto:journals.permissions@oup.com).

**Российский кардиологический журнал 2015, 7 (123): 7–72**  
<http://dx.doi.org/10.15829/1560-4071-2015-07-7-72>

**Ключевые слова:** рекомендации, заболевания аорты, аневризма аорты, острый аортальный синдром, диссекция аорты, интрамуральная гематома, пенетрирующая аортальная язва, травматическое повреждение аорты, аневризма брюшной аорты, эндоваскулярная терапия, сосудистая хирургия, врожденные заболевания аорты, генетические заболевания аорты, тромбоэмболические заболевания аорты, аортит, аортальные опухоли.

**Оригинальная публикация:** European Heart Journal (2014), 35, 2873–2926, doi:10.1093/eurheartj/ehu281

**Адаптированный перевод на русский язык:** к. м. н. Успенский В. Е.

**Научное редактирование перевода выполнено:** главным кардиохирургом ФБГУ СЗФМИЦ им. В. А. Алмазова Минздрава России, заведующим научно-исследовательским отделом кардиоторакальной хирургии, заведующим кафедрой хирургических болезней, главным внештатным сердечно-сосудистым хирургом Минздрава по Северо-Западному федеральному округу, д.м.н., профессором **Гордеевым М. Л.**

**2014 ESC GUIDELINES ON THE DIAGNOSIS AND TREATMENT OF AORTIC DISEASES**

Document covering acute and chronic aortic diseases of the thoracic and abdominal aorta of the adult

The Task Force for the Diagnosis and Treatment of Aortic Diseases of the European Society of Cardiology (ESC)

**Russ J Cardiol 2015, 7 (123): 7–72**<http://dx.doi.org/10.15829/1560-4071-2015-07-7-72>

injury, Abdominal aortic aneurysm, Endovascular therapy, Vascular surgery, Congenital aortic diseases, Genetic aortic diseases, Thromboembolic aortic diseases, Aortitis, Aortic tumours.

**Key words:** Guidelines, Aortic diseases, Aortic aneurysm, Acute aortic syndrome, Aortic dissection, Intramural haematoma, Penetrating aortic ulcer, Traumatic aortic**Оглавление**

Сокращения и условные обозначения .....	11
1. Преамбула.....	12
2. Введение.....	13
3. Нормальная и стареющая аорта .....	15
4. Обследование аорты .....	15
4.1. Клиническое обследование .....	15
4.2. Лабораторные исследования .....	16
4.3. Визуализация .....	16
4.3.1. Рентгенография грудной клетки .....	17
4.3.2. Ультразвуковое исследование .....	17
4.3.2.1. Трансторакальная эхокардиография .....	17
4.3.2.2. Чреспищеводная эхокардиография .....	18
4.3.2.3. УЗИ брюшной полости .....	18
4.3.3. Компьютерная томография .....	19
4.3.4. Позитронно-эмиссионная томография/компьютерная томография .....	19
4.3.5. Магнитно-резонансная томография .....	20
4.3.6. Аортография .....	20
4.3.7. Внутрисосудистое ультразвуковое исследование .....	21
4.4. Оценка жесткости аорты .....	21
5. Варианты лечения .....	22
5.1. Принципы медикаментозной терапии .....	22
5.2. Эндоваскулярное лечение .....	22
5.2.1. Эндоваскулярное лечение грудной аорты .....	22
5.2.1.1. Методика .....	22
5.2.1.2. Осложнения .....	24
5.2.2. Эндоваскулярное лечение брюшной аорты .....	24
5.2.2.1. Методика .....	24
5.2.2.2. Осложнения .....	25
5.3. Хирургическое лечение .....	25
5.3.1. Восходящая аорта .....	25
5.3.2. Дуга аорты .....	26
5.3.3. Нисходящая аорта .....	26
5.3.4. Торако-абдоминальная аорта .....	27
5.3.5. Брюшная аорта .....	27
6. Острые синдромы грудной аорты .....	28
6.1. Определение .....	28
6.2. Патология и классификация .....	29
6.3. Острое расслоение аорты .....	29
6.3.1. Определение и классификация .....	29
6.3.2. Эпидемиология .....	29
6.3.3. Клиническая картина и осложнения .....	29
6.3.3.1. Боль в груди .....	29
6.3.3.2. Аортальная регургитация .....	30
6.3.3.3. Ишемия и инфаркт миокарда .....	30
6.3.3.4. Застойная сердечная недостаточность .....	30
6.3.3.5. Обширные плевральные выпоты .....	30
6.3.3.6. Легочные осложнения .....	30
6.3.3.7. Обморок .....	30
6.3.3.8. Неврологическая симптоматика.....	30
6.3.3.9. Мезентериальная ишемия .....	31
6.3.3.10. Почечная недостаточность.....	31

6.3.4. Лабораторные исследования .....	31
6.3.5. Диагностическая визуализация при остром РА .....	32
6.3.5.1. Эхокардиография .....	32
6.3.5.2. Компьютерная томография .....	33
6.3.5.3. Магнитно-резонансная томография .....	33
6.3.5.4. Аортография .....	34
6.3.6. Диагностический поиск .....	34
6.3.7. Лечение .....	35
6.3.7.1. Расслоение аорты типа А .....	35
6.3.7.2. Лечение расслоения аорты типа В .....	37
6.3.7.2.1. Неосложненное расслоение аорты типа В:.....	37
6.3.7.2.1.1. Медикаментозная терапия .....	37
6.3.7.2.1.2. Эндоваскулярное лечение заболеваний грудной аорты .....	37
6.3.7.2.2. Осложненное расслоение аорты типа В аорты: эндоваскулярное лечение. ....	37
6.3.7.2.2.1. Эндоваскулярное лечение грудной аорты .....	37
6.3.7.2.2.2. Хирургическое лечение .....	38
6.4. Интрамуральная гематома .....	38
6.4.1. Определение .....	38
6.4.2. Диагностика .....	38
6.4.3. Клиническое течение, морфологические изменения и осложнения.....	39
6.4.4. Показания к операции и эндоваскулярному вмешательству на грудной аорте .....	39
6.4.4.1. Интрамуральная гематома типа А .....	39
6.4.4.2. Интрамуральная гематома типа В .....	39
6.5. Пенетрирующая аортальная язва .....	40
6.5.1. Определение .....	40
6.5.2. Диагностическая визуализация .....	40
6.5.3. Ведение .....	40
6.5.4. Интервенционное лечение .....	41
6.6. Псевдоаневризма аорты .....	41
6.7. (Отграниченный) разрыв аневризмы аорты .....	41
6.7.1. Отграниченный разрыв АГА .....	41
6.7.1.1. Клиническая картина .....	41
6.7.1.2. Диагностическое обследование .....	42
6.7.1.3. Лечение .....	42
6.8. Травматическое повреждение аорты .....	42
6.8.1. Определение, эпидемиология и классификация .....	42
6.8.2. Клиническая картина и диагностика .....	43
6.8.3. Показания к лечению при ТПА .....	43
6.8.4. Медикаментозное лечение при ТПА.....	43
6.8.5. Хирургическое лечение при ТПА .....	43
6.8.6. Эндоваскулярное лечение при ТПА .....	43
6.8.7. Отдаленная выживаемость при ТПА .....	44
6.9. Ятрогенное расслоение аорты .....	44
7. Аневризма аорты .....	45
7.1. Аневризмы грудной аорты .....	46
7.1.1. Диагностика .....	46
7.1.2. Анатомия .....	46
7.1.3. Обследование .....	46
7.1.4. Естественное течение .....	46
7.1.4.1. Рост аорты при семейных АГА.....	46
7.1.4.2. Рост нисходящей аорты .....	46
7.1.4.3. Риск расслоения аорты .....	46
7.1.5. Вмешательства .....	46
7.1.5.1. Аневризмы восходящей аорты .....	46
7.1.5.2. Аневризмы дуги аорты .....	47
7.1.5.3. Аневризмы нисходящей аорты .....	48
7.2. Аневризма брюшной аорты .....	49
7.2.1. Определение .....	49
7.2.2. Факторы риска .....	49
7.2.3. Естественное течение .....	49
7.2.4. Диагностика .....	49
7.2.4.1. Жалобы .....	49
7.2.4.2. Диагностическая визуализация .....	49
7.2.4.3. Скрининг АБА в группах высокого риска .....	50
7.2.5. Ведение малых АБА .....	50
7.2.5.1. Модификация факторов риска .....	51
7.2.5.2. Медикаментозная терапия .....	51

7.2.5.3. Наблюдение при малых АБА .....	52
7.2.6. Вмешательства при АБА .....	52
7.2.6.1. Дооперационное обследование сердечно-сосудистой системы .....	52
7.2.6.2. Вмешательства на аорте при асимптомной АБА .....	53
7.2.6.3. Открытые операции при аневризме аорты .....	53
7.2.6.4. Эндоваскулярное вмешательство при аневризме аорты .....	53
7.2.6.5. Сравнительный анализ подходов к ведению пациентов с АБА .....	54
7.2.7. (Отграниченный) разрыв АБА .....	55
7.2.7.1. Клиническая картина .....	55
7.2.7.2. Диагностическое обследование .....	55
7.2.7.3. Лечение .....	55
7.2.8. Долгосрочный прогноз и наблюдение после реконструкций аневризм аорты .....	56
8. Генетические заболевания аорты .....	56
8.1. Хромосомные и наследуемые синдромные аневризмы и расслоения грудной аорты .....	57
8.1.1. Синдром Тернера .....	57
8.1.2. Синдром Марфана .....	57
8.1.3. Синдром Элерса-Данло IV типа или сосудистого типа .....	57
8.1.4. Синдром Лойеса-Дитца .....	58
8.1.5. Синдром артериальной извитости .....	58
8.1.6. Аневризмо-остеоартритический синдром .....	59
8.1.7. Несиндромные семейные расслоения и АГА .....	59
8.1.8. Генетика и наследственность при АБА .....	60
8.2. Заболевания аорты, ассоциированные с ДАК .....	60
8.2.1. Эпидемиология .....	60
8.2.1.1. Двустворчатый аортальный клапан .....	60
8.2.1.2. Расширение аорты при ДАК .....	60
8.2.1.3. Расслоение аорты .....	61
8.2.1.4. ДАК и КоА .....	61
8.2.2. Клиническое течение .....	61
8.2.3. Патофизиология .....	61
8.2.4. Диагностика .....	61
8.2.4.1. Клиническая картина .....	61
8.2.4.2. Визуализация .....	61
8.2.4.3. Обследование родственников .....	61
8.2.4.4. Наблюдение .....	61
8.2.5. Лечение .....	62
8.2.6. Прогноз .....	62
8.3. Коарктация аорты .....	62
8.3.1. Общие сведения .....	62
8.3.2. Диагностическое обследование .....	62
8.3.3. Хирургическое или катетерное интервенционное лечение .....	63
9. Атеросклеротические поражения аорты .....	63
9.1. Тромбоэмболическая болезнь аорты .....	63
9.1.1. Эпидемиология .....	63
9.1.2. Диагностика .....	64
9.1.3. Терапия .....	64
9.1.3.1. Антитромботические препараты (антиагреганты vs. антагонисты витамина К) .....	64
9.1.3.2. Гиполипидемические препараты .....	64
9.1.3.3. Хирургические и интервенционные подходы .....	65
9.2. Мобильный тромбоз аорты .....	65
9.3. Атеросклеротическая окклюзия аорты .....	65
9.4. Кальцинированная аорта .....	65
9.5. "Коралловая" аорта .....	66
10. Аортит .....	66
10.1. Определение, типы и диагностика .....	66
10.1.1. Гигантоклеточный атерит .....	66
10.1.2. Атерит Такаясу .....	66
10.2. Лечение .....	67
11. Опухоли аорты .....	67
11.1. Первичные злокачественные опухоли аорты .....	67
12. Долговременное наблюдение при заболеваниях аорты .....	68
12.1. Хроническое расслоение аорты .....	68
12.1.1. Определение и классификация .....	68
12.1.2. Клинические проявления .....	68
12.1.3. Диагностика .....	68
12.1.4. Лечение .....	68
12.2. Наблюдение после вмешательств на грудной аорте .....	69

12.2.1. Клиническое наблюдение .....	69
12.2.2. Визуализация после эндоваскулярного вмешательства на грудной аорте.....	69
12.2.3. Визуализация после хирургических вмешательств на грудной аорте .....	70
12.3. Наблюдение за пациентами после вмешательства по поводу АБА .....	70
12.3.1. Наблюдение после эндоваскулярного вмешательства на аорте .....	70
12.3.2. Наблюдение после открытой операции .....	70
13. Пробелы в доказательных данных.....	71
14. Приложение.....	71
15. Web дополнение .....	72
Литература .....	72

## Сокращения и условные обозначения

### Общества

ACC — Американский Кардиологический Колледж  
ESC — Европейское общество кардиологов  
ESH — Европейское общество по гипертонии  
CPG — Комитет ESC по Практическим Рекомендациям

### Исследования

ADAM — Aneurysm Detection And Management  
AJAX — Amsterdam Acute Aneurysm  
ARCH — Aortic Arch Related Cerebral Hazard  
DREAM — Dutch Randomized Aneurysm Management  
GERAADA — German Registry for Acute Aortic Dissection Type A  
MASS — Multicentre Aneurysm Screening Study  
MESA — Multi-Ethnic Study of Atherosclerosis  
INSTEAD — Investigation of Stent Grafts in Patients with Type B Aortic Dissection  
IRAD — International Registry of Aortic Dissection  
OVER — Open vs. Endovascular Repair  
OxVasc — Oxford Vascular study  
PARTNER — Placement of AoRtic TraNscatheter Valves  
PICSS — Patent Foramen Ovale in Cryptogenic Stroke  
UKSAT — UK Small Aneurysm Trial  
WARSS — Warfarin-Aspirin Recurrent Stroke Study

### Сокращения

АБА — аневризма брюшной аорты  
АГ — артериальная гипертензия  
АГА — аневризма грудной аорты  
АД — артериальное давление  
АОС — аневризмо-остеоартритический синдром  
АРГА — аневризмы и расслоения грудной аорты  
ВСУЗИ — внутрисосудистое ультразвуковое исследование  
ГКА — гигантоклеточный (или височный) артериит  
ГМК — гладкомышечные клетки  
ДАК — двустворчатый аортальный клапан  
ДИ — доверительный интервал  
иАПФ — ингибиторы ангиотензинпревращающего фермента  
ИМГ — интрамуральная гематома  
ИП — истинный просвет

КоА — коарктация аорты  
КТ — компьютерная томография  
ЛКС — левая коронарная створка  
ЛП — ложный просвет  
МРТ — магнитно-резонансная томография  
МСКТ — мультиспиральная компьютерная томография  
НКС — некоронарная створка  
нсАРГА — несиндромные формы АРГА  
ОАС — острый аортальный синдром  
ОР — относительный риск (RR — (англ.) relative risk)  
ПАЯ — пенетрирующая аортальная язва  
ПКС — правая коронарная створка  
ПЭТ — позитронно-эмиссионная томография  
РА — расслоение аорты  
РКИ — рандомизированное клиническое исследование  
САИ — синдром артериальной извитости  
СТ — синдром Тернера  
ТПА — травматическое повреждение аорты  
ТТ-ЭхоКГ — трансторакальная эхокардиография  
УЗДГ — ультразвуковая доплерография  
УЗИ — ультразвуковое исследование  
ФДГ — 18F-фтордезоксиглюкозы  
ЧП-ЭхоКГ — чреспищеводная эхокардиография  
ЭКГ — электрокардиограмма  
ЯРА — ятрогенное РА  
BSA — площадь поверхности тела  
EDS — синдрома Элерса-Данло  
EVAR — эндоваскулярное лечение заболеваний аорты  
HR — отношение рисков (HR — (англ.) hazard ratio)  
LDS — синдром Лойеса-Дитца  
MIP — проекция максимальной интенсивности  
MPR — парасагиттальная многоплоскостная реконструкция (multiplanar reconstruction)  
TEVAR — эндоваскулярное лечение заболеваний грудной аорты  
TGF — трансформирующий фактор роста  
ULP — проекция, похожая на язву (ulcer-like projection)

## 1. Преамбула

В Рекомендациях обобщены и проанализированы все доказательные данные, доступные на момент написания, по конкретному вопросу с целью помощи практикующим работникам здравоохранения в выборе лучших стратегий ведения конкретного пациента с данным состоянием, принимая во внимание исходы и соотношение риск-польза конкретных диагностических и лечебных мероприятий. Руководства и Рекомендации призваны помочь врачам в принятии каждодневных решений. Тем не менее, бремя принятия конечного решения относительно каждого конкретного пациента, в сотрудничестве с самим пациентом и его представителями, ложится на практического врача.

В последние годы Европейским обществом кардиологов (ESC) и другими обществами и организациями выпущено довольно много рекомендаций. Ввиду влияния на результаты оказания помощи, созданы специальные критерии для оценки рекомендаций, чтобы принятие решений на их основе было максимально прозрачным. Подобные критерии для Рекомендаций ESC могут быть найдены на сайте ESC ([www.escardio.org/guidelines-surveys/esc-guidelines/about/Pages/rules-writing.aspx](http://www.escardio.org/guidelines-surveys/esc-guidelines/about/Pages/rules-writing.aspx)). Данные Рекомендации представляют официальную позицию двух сообществ по обозначенной проблеме и регулярно обновляются.

Члены Проблемной комиссии были отобраны Европейским Обществом Кардиологов с целью создания представительства профессионалов, вовлечённых в оказание помощи пациентам данного профиля. Отобранные эксперты также провели всестороннюю оценку доступной доказательной базы

по ведению (включая диагностику, лечение, профилактику и реабилитацию) пациентов с данной патологией в соответствии с политикой Комитета ESC по Практическим Рекомендациям (CPG). Была проведена критическая оценка диагностических и лечебных процедур, включая отношение “риск-польза”. При наличии, были также включены данные о расчётных исходах для больших популяций. Уровень доказательности и сила рекомендаций по конкретным способам лечения были взвешены и ранжированы по шкалам, как представлено в таблицах 1 и 2.

Эксперты и рецензенты заполнили “декларации конфликта интересов” по возможным или имеющимся конфликтам интересов. Эти формы, собранные в один документ, доступны на сайте ESC ([www.escardio.org/guidelines](http://www.escardio.org/guidelines)). О любых изменениях в декларациях интересов, возникавших в период написания текста, было необходимо проинформировать ESC с последующим внесением соответствующих дополнений. Рабочая группа была финансирована ESC без какого-либо участия индустрии здравоохранения.

Комитет CPG наблюдает и координирует подготовку новых Рекомендаций Рабочими группами, группами экспертов или согласительными комиссиями. Комитет также отвечает за процесс утверждения данных Рекомендаций. Они проходят серьёзное рецензирование в CPG, партнёрским комитетом и внешними экспертами. После получения одобрений текст утверждается всеми входящими в Рабочую группу экспертами. Окончательный документ утверждается CPG для одновременной публикации в Европейском Кардиологическом Журнале. Рекомендации были созданы после тщательного анализа доступной на момент публикации научной и медицинской информации.

Таблица 1

### Классы рекомендаций

Классы рекомендаций	Определение	Предлагаемая формулировка
Класс I	Данные и/или всеобщее согласие, что конкретный метод лечения или вмешательство <b>полезны, эффективны, имеют преимущества.</b>	Рекомендуется / показан
Класс II	Противоречивые данные и/или расхождение мнений <b>о пользе/эффективности</b> конкретного метода лечения или процедуры.	
Класс IIa	Большинство данных/мнений говорит <b>о пользе/эффективности.</b>	Целесообразно применять
Класс IIb	Данные/мнения не столь убедительно говорят <b>о пользе/эффективности.</b>	Можно применять
Класс III	Данные и/или всеобщее согласие, что конкретный метод лечения или вмешательство не являются полезной или эффективной, а в некоторых случаях могут приносить вред.	Не рекомендуется

Таблица 2

### Уровни доказательности

Уровень доказательности А	Данные многочисленных рандомизированных клинических исследований или мета-анализов.
Уровень доказательности В	Данные одного рандомизированного клинического исследования или крупных нерандомизированных исследований.
Уровень доказательности С	Согласованное мнение экспертов и/или небольшие исследования, ретроспективные исследования, регистры.



Задача разработки Рекомендаций не только включает интеграцию самых свежих исследований, но и создание образовательных средств и программ внедрения рекомендаций. Чтобы внедрить их в практику, создаются сокращённые карманные версии, слайды, буклеты, карточки для неспециалистов, электронные версии (программы для смартфонов и др.). Эти версии являются сокращёнными, и потому при необходимости нужно обращаться к полным версиям, которые свободно доступны на сайте ESC. Национальные общества, входящие в ESC, должны способствовать переводу, распространению и внедрению Рекомендаций ESC. Программы по внедрению необходимы, поскольку было показано, что исходы заболеваний могут в значительной мере улучшаться при тщательном следовании клиническим рекомендациям.

Для оценки соответствия каждодневной практики предлагаемым рекомендациям необходимы опросы и регистры. Это позволит замкнуть связь между клиническими исследованиями, созданием рекомендаций, их распространением и внедрением в практику.

Работники здравоохранения призываются взять на вооружение Рекомендации ESC во время принятия решений, как и во время выработки стратегий профилактики, диагностики и лечения; однако никаким образом Рекомендации ESC не перекрывают личную ответственность практических работников при принятии решений в конкретном случае, а также учёт мнения самого пациента или его представителя. Кроме того, на практикующем профессионале лежит ответственность за проверку правил и регуляторных условий в отношении препаратов и устройств на момент их применения.

## 2. Введение

Вместе с заболеваниями коронарных артерий и периферических артерий, заболевания аорты вносят вклад в широкий спектр заболеваний артерий: аневризмы аорты, острые аортальные синдромы (ОАС), включая расслоение аорты (РА), интрамуральную гематому (ИМГ), пенетрирующую аортальную язву (ПАЯ) и травматическое повреждение аорты (ТПА), ложную аневризму, разрыв аорты, атеросклеротические и воспалительные поражения, генетические заболевания (например, синдром Марфана) и врожденные аномалии, включая коарктацию аорты (КоА).

Как и другие заболевания артериальной системы, заболевания аорты могут быть выявлены после длительного периода субклинического течения, либо могут развиваться остро. ОАС часто может быть первым признаком заболевания, которое нуждается в быстрой диагностике и определении тактики ведения для улучшения экстремально неблагоприятного прогноза.

В последнее время проект Глобальной Тяжести Болезней 2010г продемонстрировал, что глобальный показатель летальности при аневризмах и РА вырос с 2,49 на 100 000 до 2,78 на 100 000 жителей с 1990 по 2010гг, с преобладанием лиц мужского пола [1, 2]. С другой стороны, распространенность аневризм брюшной аорты (АБА) снизилось в течение последних двух десятилетий. Тяжесть заболевания растет с возрастом, и мужчины поражаются чаще, чем женщины [2].

Публикация 2001г Рабочей группы ESC по РА была одним из первых документов в мире, касавшимся заболеваний аорты, и была одобрена Американским Кардиологическим Колледжем (ACC) [3]. Начиная с того времени произошло существенное улучшение методов визуализации аорты, особенно вследствие развития мультиспиральной компьютерной томографии (МСКТ) и магнитно-резонансной томографии (МРТ). Рост объема информации о новых эндоваскулярных и хирургических подходах наблюдается большей частью в течение последних 10 лет. Опубликованы данные множества регистров, включая Международный Регистр острого РА (International Registry of Aortic Dissection — IRAD) [4] и Германского Регистра острого РА типа А (German Registry for Acute Aortic Dissection Type A — GERAADA), экспертные соглашения [6, 7] (включая последние рекомендации по диагностике и ведению пациентов с заболеваниями грудной аорты, выпущенные рядом американских обществ) [8], а также общемировые и локальные популяционные исследования и статьи [9-11]. Таким образом, ESC приняло решение опубликовать руководство по диагностике и лечению заболеваний грудной и брюшной аорты. Акцент сделан на быстрые и эффективные стратегии диагностики и лечения, включая медикаментозные, эндоваскулярные и хирургические подходы, которые часто комбинируются. В дополнение, детально обсуждаются генетические заболевания, врожденные аномалии, аневризмы и РА.

В последующем разделе описывается нормальная и “стареющая” аорты. Обследование аорты включает клиническое обследование и лабораторные анализы, однако в основном оно базируется на визуализирующих исследованиях, включающих ультразвуковые методы (УЗИ), компьютерную томографию (КТ) и МРТ. Эндоваскулярные методы играют все более важную роль в лечении заболеваний аорты, в то время как хирургическое лечение остается необходимым во многих ситуациях. В дополнение к острым коронарным синдромам, незамедлительная дифференциальная диагностика между острым коронарным синдромом и ОАС не проста, однако очень важна, так как лечение этих экстренных состояний резко различается. Аневризмы грудной аорты (АГА) и АБА часто являются случайными находками, однако программы

первичного скрининга АБА в Европе в настоящее время прогрессивно распространяются. Так как выживаемость после ОАС в настоящее время неуклонно улучшается, то хроническому РА и наблюдению пациентов после острой фазы ОАС посвящен отдельный раздел. Акцент делается на генетические и врожденные заболевания аорты, так как в предотвращении последующих осложнений важную роль играют профилактические мероприятия. Заболевания аорты у пожилых пациентов часто проявляются в виде тромбоэмболических заболеваний или стенозов атеросклеротической этиологии. Большой проблемой при хирургических либо интервенционных вмешательствах может быть кальцинированная аорта. Кальцинированная “коралловая” аорта может обсуждаться как серьезный дифференциальный диагноз. Также обсуждаются аортиты и опухоли аорты.

Важным моментом этого документа является целостный подход, рассмотрение аорты как единого органа; действительно, во многих случаях (например, генетические заболевания) могут наблюдаться тандемные поражения аорты, о чем свидетельствует рост встречаемости АГА у пациентов с АБА, и что создает произвольные расхождения между двумя отделами — АГА, которыми раньше занимались “сердечно-сосудистые хирурги”, и АБА, которые лечили “сосудистые хирурги” — хотя это разделение существует только в академических терминах.

Данное Руководство является результатом тесного сотрудничества между врачами-специалистами множества разных областей: кардиологии, рентгенологии, кардиохирургии, сосудистой хирургии и генетики. Мы совместно работали для того, чтобы обеспечить медицинское сообщество руководством по быстрой диагностике и принятию решения при заболеваниях аорты. В будущем, лечение подобных пациентов в идеальной ситуации должно проводиться в “клиниках аорты”, с задействованием мультидисциплинарной команды, для гарантированного принятия оптимальных решений в каждом конкретном случае, особенно в хронических стадиях заболевания. Действительно, для большинства операций на аорте действует отношение “объем-исход”. Что касается грудной аорты, то по данным проспективной клинической базы пациентов кардиохирургического и торакального профиля, включающей более 13000 больных, которым выполнялись плановые операции на корне аорты, аортальном клапане и восходящей аорте, рост числа операций в клинике сопровождался снижением нескорректированной и риск-скорректированной летальности [12]. Операционная летальность была на 58% ниже при хирургических вмешательствах в клиниках, выполняющих большой объем операций на аорте по сравнению с клиниками, выполняющими небольшое число операций. Если определить объем операций как непрерывную пере-

менную, то связь носила нелинейный характер, со значимой негативной ассоциацией между риск-скорректированной летальностью и объемом вмешательств в группе небольших объемов операций (объем операций <30-40 в год) [12]. При операциях по поводу острого РА типа А в США анализ связи “объем-исход” демонстрировал значимую отрицательную корреляцию между объемом вмешательств в клинике и летальностью (34% в клиниках, выполняющих небольшой объем вмешательств против 25% в клиниках, где выполняется большой объем операций;  $P=0,003$ ) в группах пациентов, которым выполнялись экстренные либо срочные операции по поводу острого РА типа А [13]. Аналогичная связь была показана для операций по поводу торако-абдоминальных аневризм, демонстрирующая приблизительное удвоение госпитальной летальности в центрах, выполняющих небольшой объем вмешательств (средний уровень 1 процедура в год) в сравнении с клиниками, выполняющими большой объем операций (средний уровень 12 процедура в год; летальность 27 vs. 15%;  $P<0,001$ ) [14] применительно к открытому хирургическому лечению неосложненных и разорванных аневризм нисходящей грудной аорты [15]. Кроме того, в нескольких сообщениях показано наличие зависимости “объем-исход” для вмешательств при АБА. При анализе результатов открытого лечения АБА в 131 немецкой клинике [16] была показана независимая связь между годовым объемом операций и смертностью. В ходе общенационального анализа результатов работы лечебных учреждений Великобритании, плановые хирургические вмешательства по поводу АБА, выполненные в крупных клиниках, были в значительной степени ассоциированы с зависимыми от числа операций снижением смертности и сокращением времени пребывания в стационаре, в то время как при разрывах АБА такой зависимости между объемом хирургических вмешательств и результатами показано не было [17]. Результаты эндоваскулярного лечения более противоречивы. В то время как для эндоваскулярного лечения заболеваний грудной аорты (TEVAR) не было выявлено наличия соотношения “объем-исход” [18], одна работа из Великобритании предполагает наличие такой зависимости для эндоваскулярного лечения заболеваний аорты (EVAR) [19]. В целом, эти данные подтверждают необходимость создания “Центров совершенства”, так называемых “аортальных команд” по всей Европе; однако в экстренных случаях (например, РА типа А или разрыв АБА) следует избегать перевода больного, если на местном уровне доступны приемлемые медицинские и хирургические ресурсы и мастерство. Наконец, в этом документе перечислены основные пробелы в доказательствах для многих ситуаций для того, чтобы очертить основные направления для дальнейших исследований.



### 3. Нормальная и стареющая аорта

Аорта — это конечная трубка, по которой в течение средней продолжительности жизни человека проходит около 200 миллионов литров крови. Она разделена диафрагмой на грудную и брюшную аорты (рис. 1). Гистологически стенка аорты состоит из трех слоев: тонкая внутренняя *tunica intima* выстлана эндотелием; толстая *tunica media* характеризуется наличием концентрических листов эластических и коллагеновых волокон с краевой зоной *lamina elastica interna* и *-externa*, а также гладкомышечных клеток (ГМК); и наружной *tunica adventitia*, содержащей, главным образом, коллаген, *vasa vasorum* и лимфатические [20, 21].

В дополнение к функции трубопровода, аорта играет важную роль в контроле системного сосудистого сопротивления и частоты сердечных сокращений с помощью рецепторов, чувствительных к давлению, расположенных в восходящей аорте и дуге аорты. Увеличение давления в аорте приводит к снижению частоты сердечных сокращений и системного сосудистого сопротивления, а уменьшение давления приводит к увеличению частоты сердечных сокращений и системного сосудистого сопротивления [20].

Благодаря эластичности, аорта обладает ролью "второго насоса" (функция Windkessel) во время диастолы, которая важна не только для коронарной перфузии.

У здоровых взрослых диаметр аорты обычно не превышает 40 мм и постепенно сужается от проксимального к дистальному отделу. Диаметр может

варьировать под влиянием несколько факторов, включая возраст, пол, размеры тела (рост, вес, площадь поверхности тела (BSA)) и артериальное давление (АД) [21-26]. В связи с этим, скорость расширения аорты составляет около 0,9 мм для мужчин и 0,7 мм для женщин в течение каждого десятилетия жизни [26]. Это медленное, но прогрессивное расширение аорты в периоде середины-конца зрелого возраста рассматривается как результат старения, связанного как с более высоким соотношением коллагена и эластина, так и с повышением жесткости и пульсового давления [20, 23].

Имеющиеся данные обследования спортсменов показывают, что физические упражнения сами по себе оказывают очень ограниченное влияние на физиологическое ремоделирование корня аорты, так как верхний предел (99-перцентиль) значений диаметра составляет 40 мм у мужчин и 34 мм у женщин [27].

### 4. Обследование аорты

#### 4.1. Клиническое обследование

В то время как заболевания аорты во многих случаях могут быть клинически "немыми", с различными поражениями аорты может быть связан широкий спектр симптомов:

- Острая резкая, ломящая или пульсирующая боль в груди или в животе, которая может распространяться на спину, ягодицы, пах или ноги, и наво-

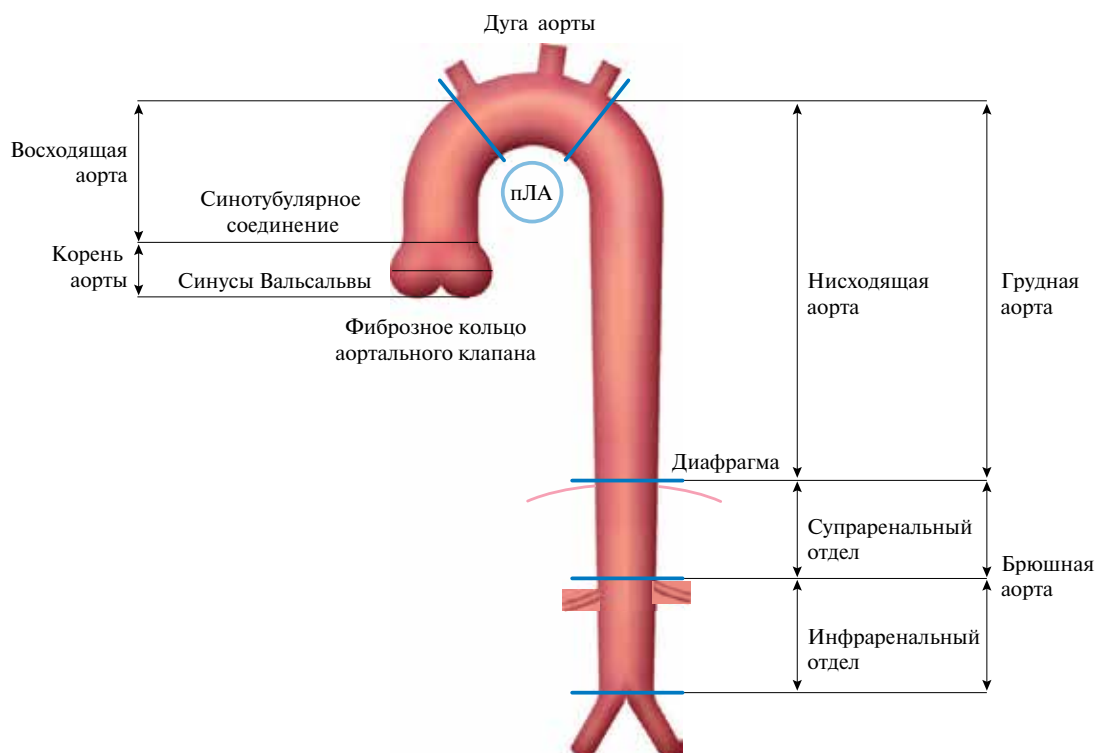


Рис. 1. Сегментарное деление восходящей и нисходящей аорты. пЛА — правая ветвь легочной артерии.

доть на мысль о РА или другом ОАС, и лучше всего описывается как "ощущение разрыва".

- Кашель, одышка, или затрудненное или болезненное глотание при больших АБА.
- Постоянная или перемежающаяся боль в животе или дискомфорт, чувство пульсации в животе, или чувство "переполнения" после минимального приема пищи при больших АБА.
- Инсульт, транзиторная ишемическая атака, или хромота вследствие атеросклероза аорты.
- Охриплость из-за паралича левого гортанного нерва при быстро прогрессирующих поражениях.

Оценка анамнеза должна быть направлена на оптимальное понимание жалоб пациента, выявление персональных факторов риска сердечно-сосудистых заболеваний, а также семейного анамнеза заболеваний артерий, и особенно наличия аневризм и случаев РА либо внезапной смерти.

В некоторых ситуациях физикальное обследование может быть продиктовано симптоматикой и включает в себя пальпацию и аускультацию живота и боков в поисках выделяющихся артериальных пульсаций или турбулентного кровотока, вызывающего шум, хотя последний симптом встречается очень редко. Необходимо сравнивать АД на обеих верхних конечностях, и следует искать патологические пульсации. Симптомы и клиническое обследование пациентов с РА будут рассмотрены в Разделе 6.

#### 4.2. Лабораторные исследования

Базовые лабораторные исследования включают в себя выявление сердечно-сосудистых факторов риска [28]. Лабораторные исследования играют незначительную роль в диагностике острых аортальных заболеваний, но полезны для дифференциальной диагностики. Определение уровней биомаркеров в ранние сроки после появления симптомов может привести к более раннему подтверждению правильного диагноза визуализирующими методами, что приводит к ранней организации потенциально спасающих жизнь мероприятий.

#### 4.3. Визуализация

Аорта является сложной геометрической структурой, и ее форму и размер можно охарактеризовать несколькими измерениями (Web табл. 1). Если это возможно, измерения диаметров должны производиться перпендикулярно оси потока в аорте (рис. 2, Web рис. 1-4).

Стандартизованные измерения помогут лучше оценить изменения размеров аорты с течением времени и избежать ошибочных выводов о росте артерии. Тщательные измерения "бок-о-бок" и сравнение серий исследований (предпочтительно используя ту же технику и способ визуализации) имеют решающее значение для исключения случайных ошибок.

Измерение диаметров аорты не всегда является простой задачей, и нужно учитывать некоторые ограничения, присущие всем методам визуализации. Во-первых, ни один из визуализирующих методов не имеет идеального разрешения, и получение четкого изображения стенки аорты зависит от эффективного использования метода синхронизации с электрокардиограммой (ЭКГ). Кроме того, достоверное определение диаметра одного и того же сегмента аорты в разные временные промежутки требует стандартизации измерений; это включает в себя определение идентичных зон аортальной стенки (внутренней-внутренней, или выступающей кромки к таковой, или сопоставление наружных диаметров, в соответствии с разрешением исследования) [41, 43, 57, 58]. В то время, как при измерении размеров аорты и отсутствии информации о фазе сердечного цикла, когда получено изображение, трудно добиться точного результата, наилучшую воспроизводимость дают изображения, полученные в диастолу.

Рекомендуется, по возможности, определять максимальный диаметр аневризмы перпендикулярно осевой линии сосуда с помощью трехмерной (3D) реконструкции КТ-изображения (рис. 2) [59]. Этот подход характеризуется более точными и воспроизводимыми измерениями истинных размеров аорты, в сравнении с определением диаметров на основании аксиальных срезов, особенно при наличии извитых или перекрученных сосудов, когда ось сосуда и кранио-каудальная ось пациента не параллельны [60]. Если невозможно выполнить 3D- и мультипланарную реконструкции, размер меньшей оси эллипса (меньшего диаметра), как правило, лежит близко к истинному максимальному диаметру аневризмы, особенно при извитых аневризмах [58]. Однако пораженная аорта необязательно является круглой структурой, и, в частности, при извитых аневризмах, эксцентриситет измерений может быть вызван косым срезом вне оси аорты. При измерении по меньшей оси может произойти недооценка истинных размеров аневризмы (Web рис. 1-4). Среди пациентов с меньшей осью <50 мм, у 7% диаметр аневризмы >55 мм, определенный по большей оси при криволинейном многоплоскостном преобразовании [61]. По сравнению с измерениями диаметра на основании короткой оси или меньшей оси, определение максимального диаметра перпендикулярно к оси сосуда характеризуется наилучшей воспроизводимостью [60]. Межисследовательская и внутриисследовательская вариабельность при КТ АБА, определенные как пределы соглашения Bland-Altman, составляют примерно 5 мм и 3 мм, соответственно [43, 61-63]. Таким образом, при анализе серии КТ любое изменение размеров >5 мм можно рассматривать как значимое, в то время как меньшие изменения интерпретировать сложнее. По сравнению с КТ, при УЗИ происходит систематическая недооценка размеров АБА,

в среднем на 1-3 мм [61-65]. При проведении последовательных измерений рекомендуется использовать идентичный метод визуализации, и перед принятием решения о тактике лечения необходимо анализировать все серии сканов.

На сегодняшний день отсутствует общепринятое мнение насчет того, нужно ли учитывать толщину стенки аорты при определении ее диаметра, при использовании любого метода визуализации, хотя различия могут быть большими, в зависимости, например, от толщины тромботических наложений на артериальной стенке [65]. Однако последние прогностические данные (особенно для АБА) получены на основании измерений, которые *учитывают* толщину стенки [66].

#### 4.3.1. Рентгенография грудной клетки

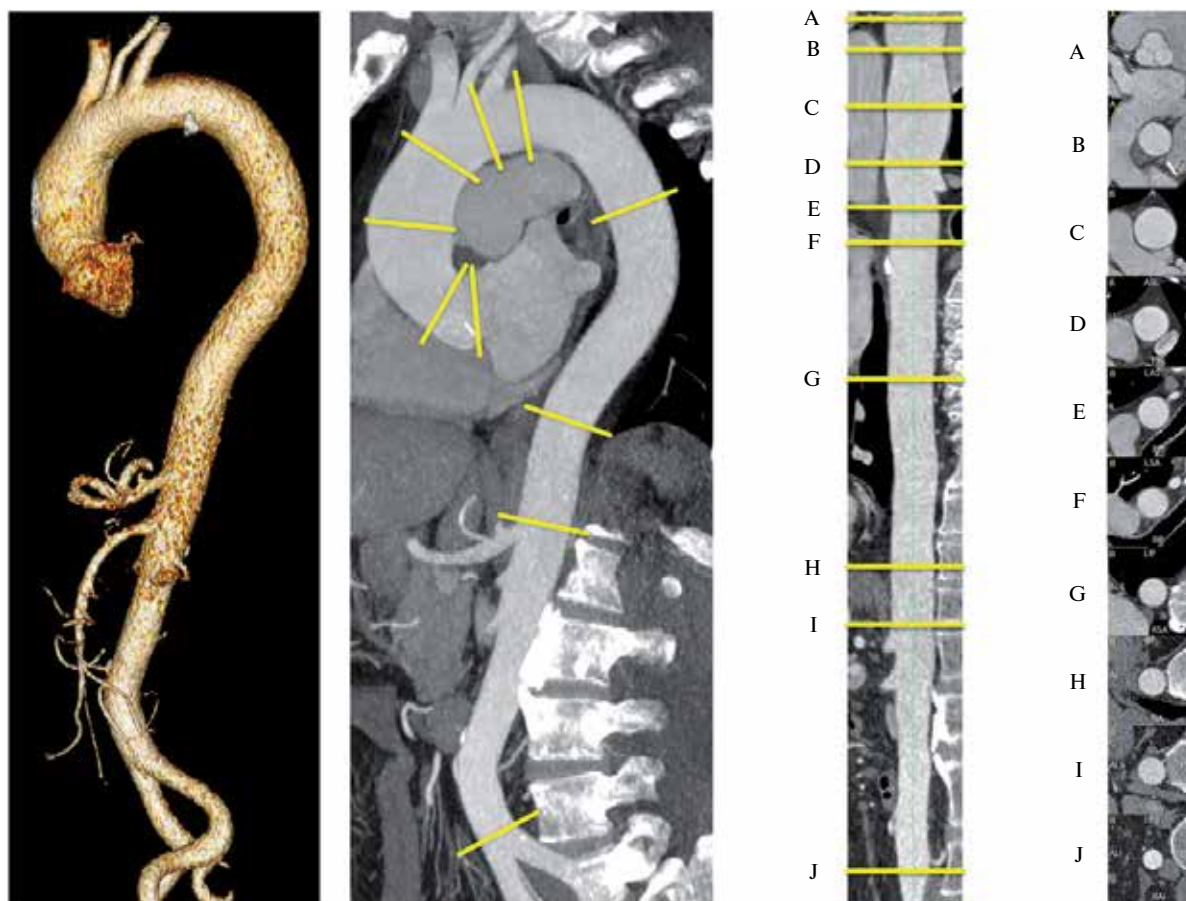При рентгенографии грудной клетки, выполненной по другим показаниям, в качестве побоч-

ных находок могут быть обнаружены аномалии контура и размеров аорты, побуждающие выполнить другие визуализирующие исследования. У пациентов с подозрением на ОАС рентгенография грудной клетки иногда может выявить другие причины симптоматики. Однако рентгенография грудной клетки играет весьма ограниченную роль в диагностике ОАС, особенно если ограничиваться только восходящей аортой [67]. В частности, наличие нормального силуэта аорты не является достаточным, чтобы исключить наличие аневризмы восходящей аорты.

#### 4.3.2. Ультразвуковое исследование

##### 4.3.2.1. Трансторакальная эхокардиография

Эхокардиографическое исследование аорты — рутинная часть стандартного эхокардиографического исследования [68]. Хотя трансторакальная эхокардиография (ТТ-ЭхоКГ) не является методом



**Рис. 2.** Грудная и брюшная аорта в трехмерной реконструкции (левое боковое изображение), парасагитальная многоплоскостная реконструкция (multiplanar reconstruction — MPR) вдоль осевой линии (левая средняя часть), выпрямленная MPR вдоль осевой линии с заданными ориентирами (A-I) (правая сторона), поперечные сечения, ориентированные ортогонально к осевой линии с ориентирами (A-J).

**Примечание:** точки A-J следует использовать при оценке диаметров аорты: (A) синусы Вальсальвы, (B) синотубулярное соединение, (C) середина восходящей аорты (как указано), (D), проксимальный отдел дуги аорты (аорта в области отхождения брахиоцефального ствола), (E) в середине дуги аорты (между левой общей сонной артерией и подключичной артерией), (F) проксимальный отдел нисходящей грудной аорты (примерно 2 см дистальнее левой подключичной артерии), (G), в середине нисходящей аорты (уровень легочной артерии, как легко идентифицируемых точек, как указано), (H) уровень диафрагмы, (I), уровень отхождения чревного ствола, (J) прямо перед бифуркацией аорты. (Предоставлено F Nensa, Институт диагностической и интервенционной радиологии, Эссен).

выбора для полной оценки аорты, она полезна для диагностики и последующего наблюдения в динамике в отношении некоторых сегментов аорты. ТТ-ЭхоКГ — наиболее часто используемый в клинической практике метод для измерения проксимальных сегментов аорты. Корень аорты оценивается по парастеральной длинной оси и при модифицированных верхушечных пятикамерных проекциях; однако, при этих проекциях стенки аорты визуализируются с неоптимальным боковым разрешением (Web рис. 1).

Более полезной может быть модифицированная субкостальная проекция. ТТ-ЭхоКГ также позволяет оценить аортальный клапан, который часто вовлекается в поражение восходящей аорты. Для оценки грудной аорты первостепенное значение имеет супрастеральная проекция: анализ дуги аорты должен проводиться при всех ТТ-ЭхоКГ исследованиях. Эта проекция, прежде всего, позволяет получить изображения дуги аорты и трех основных супрааортальных сосудов с переменными длинами восходящей и нисходящей аорты; однако увидеть всю грудную аорту при ТТ-ЭхоКГ невозможно. Изображение нисходящей аорты по короткой оси может быть получено кзади от левого предсердия по парастеральной длинной оси и в четырехкамерной проекции. При повороте датчика на  $90^\circ$  можно получить изображение средней части нисходящей грудной аорты по длинной оси. В противоположность этому, нисходящая брюшная аорта относительно легко визуализируется слева от нижней полой вены при использовании сагиттальных (верхних-нижних) субкостальных проекций.

ТТ-ЭхоКГ — отличный метод визуализации для последовательных измерений максимальных диаметров корня аорты [57], для оценки аортальной недостаточности и выбора времени плановой операции при АГА. Поскольку преобладающий областью расширения является проксимальная аорта, ТТ-ЭхоКГ часто достаточно для скрининга [57]. Аневризма дуги аорты, кальцинированная бляшка, тромб или РА могут быть обнаружены при использовании супрастерального окна, если качество изображения является адекватным. Через это окно в режиме непрерывно-волнового Допплеровского исследования можно заподозрить наличие КоА; открытый артериальный проток может также быть идентифицирован при цветовом Допплеровском исследовании. При использовании соответствующих проекций (см. выше) при визуализации аневризматического расширения, внешней компрессии, могут быть визуализированы внутриаортальные тромбы и зоны расслоения, а также оценена структура потока в брюшной аорте. Дистальная часть брюшной аорты, ниже почечных артерий, может быть визуализирована для исключения АБА.

#### 4.3.2.2. Чреспищеводная эхокардиография

Относительная близость пищевода и грудной аорты позволяет получать изображения с высоким разрешением с помощью высокочастотной чреспищеводной эхокардиографии (ЧП-ЭхоКГ) (Web рис. 2) [68]. Кроме того, мультипланарная визуализация улучшает оценку аорты от ее корня до нисходящего отдела [68]. ЧП-ЭхоКГ является полунвазивным методом и требует седации, строгого контроля АД, а также исключения заболеваний пищевода. Самые важные изображения восходящей аорты, корня аорты и аортального клапана получаются при высокой ЧП-ЭхоКГ по длинной оси (при  $120-150^\circ$ ) и короткой оси (на  $30-60^\circ$ ) [68]. Вследствие интерпозиции правого бронха и трахеи, короткий сегмент дистального отдела восходящей аорты, как раз перед брахиоцефальным стволом, остается невидимым (“слепое пятно”). Изображения восходящей аорты часто содержат искажения, обусловленные реверберацией от задней стенки восходящей аорты или задней стенки правой ветви легочной артерии, и выглядят как внутрипросветные горизонтальные линии, движущиеся параллельно с ревербирующими структурами, что может быть установлено при исследовании в М-режиме [69, 70]. Нисходящая аорта легко визуализируется при исследовании по короткой оси ( $0^\circ$ ) и длинной оси ( $90^\circ$ ) от чревного ствола к левой подключичной артерии. При дальнейшем проксимальном смещении датчика визуализируется дуга аорты.

3D ЧП-ЭхоКГ в режиме реального времени обладает некоторыми преимуществами по сравнению с двумерным ЧП-ЭхоКГ, но его превосходство в клинической практике пока еще изучено недостаточно [71].

#### 4.3.2.3. УЗИ брюшной полости

УЗИ брюшной полости (Web рис. 3) остается основным методом визуализации при заболеваниях брюшной аорты из-за возможности точно измерять размеры аорты, обнаруживать поражения стенки, такие, как внутрисстеночные тромбы или бляшки, и из-за его широкой доступности, безболезненности, и низкой стоимости. Дуплексное УЗИ предоставляет дополнительную информацию об аортальном кровотоке.

Цветовое Допплеровское исследование представляет большой интерес в случае расслоения брюшной аорты, для оценки кровотока по ложному и истинному просветам и выявления потенциальных участков рецидива или обструкции притоков (например, подвздошных артерий) [72]. В настоящее время тканевая доплерография позволяет оценивать комплаенс аорты, а 3D УЗИ может добавить важные штрихи относительно ее геометрии, особенно в случае аневризмы. Контрастное УЗИ полезно при обна-



ружении, локализации и количественной оценки эндоликов, когда эта техника используется в отдаленном контроле пациентов после EVAR [73]. Для оптимизации визуализации эхография брюшной аорты осуществляется через 8-12 ч голодания, что снижает объем кишечных газов. Обычно оптимальную визуализацию аорты обеспечивают 2,5-5 МГц криволинейные датчики, но датчики с фазированной антенной решеткой у многих пациентов могут обеспечить достаточное качество изображения [74]. УЗИ брюшной аорты обычно выполняется в положении пациента лежа на спине, но боковые горизонтальные позиции также могут быть полезными. Сканирование брюшной аорты обычно включает в себя получение продольных и поперечных изображений, от диафрагмы до бифуркации аорты. Перед измерением диаметра должно быть получено изображение аорты, настолько круглое, насколько это возможно, чтобы гарантировать, что изображение выбрано перпендикулярно к продольной оси. В этом случае передне-задний диаметр измеряется от внешнего края к внешнему краю, и это, как полагают, представляет собой диаметр аорты. Измерение поперечного диаметра является менее точным. В неоднозначных случаях, особенно если аорта извита, передне-задний диаметр может быть измерен в продольной проекции, с диаметром перпендикулярно продольной оси аорты. В обзоре воспроизводимости измерений диаметра аорты [75], межисследовательская воспроизводимость оценивалась пределами соглашения и колебалась от  $\pm 1,9$  мм до  $\pm 10,5$  мм для передне-заднего диаметра, в то время как колебания  $\pm 5$  мм, как правило, считаются "приемлемыми". Это должно учитываться в будущем в ходе отдаленного наблюдения пациентов, так как обычные ("тривиальные") прогрессии размеров аорты, ниже этих пределов, клинически трудно установить.

#### 4.3.3. Компьютерная томография

КТ играет центральную роль в диагностике, стратификации риска, и ведении пациентов с заболеваниями аорты. К ее преимуществам, в сравнении с другими методами, относятся малое время, необходимое для получения и обработки изображений, возможность получения полного 3D спектра данных обо всей аорте, и ее широкое распространение (рис. 2).

Протоколы сбора данных с синхронизацией с ЭКГ имеют решающее значение в уменьшении числа артефактов движения корня аорты и грудной аорты [76, 77]. МСКТ сканеры высокого класса (16 детекторов или больше) являются предпочтительным из-за их высокого пространственного и временного разрешения по сравнению с устройствами низшего класса [8, 76-79]. Неконтрастная КТ с последующей КТ контрастной ангиографией является рекомендуемым протоколом, в частности, при подозрении на ИМГ

либо РА. Отложенная визуализация рекомендуется для выполнения после изоляции аорты при помощи стент-графта для обнаружения эндоликов. У подходящих кандидатов сканирование с использованием 64-детекторных систем или устройств более высокого уровня с одномоментной КТ-коронарографией может подтвердить или исключить наличие значимого поражения коронарного русла сердца перед транскатетерным или хирургическим вмешательством. КТ позволяет обнаружить расположение пораженного сегмента, максимальный диаметр расширения, наличие атеромы, тромба, ИМГ, ПАЯ, кальцификации и, в отдельных случаях, распространение поражения аорты на ее ветви. При РА КТ может определить наличие и степень распространенности диссекции, обнаружить участки скомпрометированного кровоснабжения, и выявить экстравазацию с указанием точки разрыва; она может обеспечить точные измерения размеров синусов Вальсальвы, синотубулярного соединения, и оценку морфологии аортального клапана. Кроме того, расширение области сканирования на верхние грудные ветви и подвздошные и бедренные артерии может помочь в планировании хирургических или эндоваскулярных лечебных процедур.

У большинства пациентов с подозрением на РА КТ является предпочтительным первичным методом визуализации [4]. В нескольких работах диагностическая точность КТ для обнаружения РА или ИМГ с поражением грудной аорты оценивалась как отличная (общая чувствительность 100%; общая специфичность 98%) [76]. Аналогичная диагностическая точность сообщается относительно обнаружения ТПА [80, 81]. Другие особенности ОАС, такие, как ПАЯ, тромб, ложная аневризма, и разрыв являются легко диагностируемыми при КТ, однако относительно точности имеется ограниченное число публикаций [82]. К недостаткам КТ-ангиографии относятся введение йод-содержащего контрастного препарата, который может вызывать аллергические реакции или почечную недостаточность. Кроме того, использование ионизирующего излучения может ограничить его использование у молодых людей, особенно у женщин, и ограничивает его использование для последовательного наблюдения. Действительно, средняя эффективная доза облучения аорты при КТ-ангиографии оценивается в пределах 10-15 мЗв. Риск возникновения рака, связанного с излучением, значительно выше у женщин, чем у мужчин. Риск уменьшается (плато) в возрасте старше 50 лет [83].

#### 4.3.4. Позитронно-эмиссионная томография/компьютерная томография

Позитронно-эмиссионная томография (ПЭТ) основана на распределении аналога глюкозы  $^{18}\text{F}$ -фтордезоксиглюкозы (ФДГ), который захватыва-

ется с высоким сродством гиперметаболическими клетками (например, воспалительными клетками), и может быть использована для обнаружения сосудистого воспаления в магистральных сосудах. Преимущества ПЭТ могут быть объединены с КТ с хорошим разрешением. В ряде публикаций предлагается использовать ПЭТ с ФДГ для оценки степени вовлечения аорты в воспалительное сосудистое заболевание (например, артериит Такаясу, гигантоклеточный (или височный) артериит (ГКА)), чтобы обнаружить внутрисосудистую инфекцию протеза, и отслеживать воспалительную активность в течение периода лечения [84-86]. ПЭТ также может быть использована в качестве суррогата активности поражения и в качестве суррогата прогрессирования заболевания; однако опубликованные данные ограничиваются небольшими сериями случаев или анекдотическими сообщениями [86]. Значение этого метода для выявления инфекции протеза аорты находится на стадии исследования [87].

#### 4.3.5. Магнитно-резонансная томография

Благодаря своей способности распознавать контрастную границу между кровотоком и сосудистой стенкой МРТ хорошо подходит для диагностики заболеваний аорты (Web рис. 4). С помощью МРТ с достаточной степенью достоверности можно выявлять характерные особенности, важные для принятия клинических решений, такие, как максимальный диаметр аорты, форма и степень расширения аорты, вовлечение ветвей аорты в аневризматическое расширение или РА, взаимоотношения с окружающими структурами, и наличие интрамурального тромба.

При острой клинической ситуации возможности МРТ ограничены, потому что она менее доступна, сложнее контролировать нестабильных пациентов во время исследования, и выполнение МРТ занимает более длительное время, чем КТ [79, 88]. При МРТ исключено воздействие ионизирующего излучения, как и введение йодсодержащих контрастных препаратов, поэтому этот метод отлично подходит для последовательных исследований у (молодых) пациентов с установленным диагнозом заболевания аорты.

МРТ аорты, как правило, начинается с регистрации неконтрастных спин-эхо последовательностей, чтобы определить форму, диаметр аорты, и выявить отслоение интимы при РА [89]. Следующим этапом у стабильных пациентов регистрируются градиент-эхо последовательности, отражающие изменения размеров аорты в течение сердечного цикла и участки турбулентности потоков крови — например, в области проксимальной/дистальной фенестрации при РА, дистальнее двустворчатых клапанов, или при аортальной недостаточности. Контрастная МРТ с внутривенным введением гадолиния может быть выполнена быстро, с получением изображений аорты

и сосудов ее дуги как 3D ангиография, без необходимости синхронизации с ЭКГ. Серии, полученные после введения гадолиния, могут быть получены, чтобы дифференцировать замедленный поток от тромба в “ложном” просвете (ЛП). Важно отметить, что оценка как исходных, так МР (проекция максимальной интенсивности) изображений имеет решающее значение для диагностики, так как эти изображения не всегда могут адекватно отображать интиму и очертания стенки аорты. Фазово-контрастная МРТ с полным охватом грудной аорты предоставляет уникальную возможность для визуализации и измерения паттернов кровотока. Можно определять количественные параметры, такие, как скорость пульсовой волны, скорость и напряжение сдвига стенки аорты [90]. Недостатком МРТ является трудность оценки кальцификации АК в анкерных зонах, что важно для определения герметизации стент-графтов. Возможная нефротоксичность гадолиния представляется меньшей, чем для контрастных препаратов для КТ, но это должно учитываться вместе с функцией почек.

#### 4.3.6. Аортография

При классической инвазивной (катетерной) аортографии визуализируется просвет аорты, ее боковые ветви и коллатерали. В качестве метода исследования просвета сосуда ангиография обеспечивает получение точной информации о форме и размерах аорты, а также наличии каких-либо аномалий (Web рис. 5 и 6), хотя поражения самой стенки аорты, а также выстланные тромботическими массами дискретные аневризмы аорты могут быть пропущены. Кроме того, ангиографические методы позволяют оценить и, при необходимости, провести лечение поражений коронарных артерий и ветвей аорты. Наконец, можно оценить состояние аортального клапана и функцию левого желудочка.

С другой стороны, ангиография является инвазивной процедурой, требующей использования контрастных препаратов. С ее помощью можно визуализировать только просвет аорты и, следовательно, дискретные аневризмы аорты могут быть пропущены. Кроме того, этот метод менее доступен, чем ТТ-ЭхоКГ или КТ. По этой причине среди методов диагностики первой линии неинвазивные визуализирующие методы в значительной степени заменили аортографию, как у больных с подозрением на ОАС, так и при вероятном либо подтвержденном хроническом РА. Тем не менее, аортография может быть полезной, если находки, полученные при неинвазивных методах обследования, неоднозначны или недостаточны. Сравнение основных визуализирующих исследований, используемых для установления диагноза при заболеваниях, можно найти в таблице 3.



Таблица 3

Сравнение методов визуализации аорты

Преимущества/недостатки	ТТ-ЭхоКГ	ЧП-ЭхоКГ	КТ	MPT	Аортография
Легкость использования	+++	++	+++	++	+
Диагностическая ценность	+	+++	+++	+++	++
Использование кардиологом/интервенционистом <sup>a</sup>	++	++	-	-	++
Повторные исследования	++	+	++(+) <sup>b</sup>	+++	-
Визуализация стенки аорты <sup>c</sup>	+	+++	+++	+++	-
Стоимость	-	-	- -	- - -	- - -
Лучевая нагрузка	0	0	- - -	0	- -
Нефротоксичность	0	0	- - -	- -	- - -

**Примечания:** "+" — положительная сторона, "-" — отрицательная сторона. Количество знаков отражает ожидаемую потенциальную ценность.

<sup>a</sup> — ВСУЗИ могут быть использованы при интервенционных процедурах (см Web дополнение), <sup>b</sup> — +++ только для контроля в отдаленном периоде после стентирования аорты (металлические компоненты), в противном случае рекомендуется ограничить лучевую нагрузку, <sup>c</sup> — ПЭТ может быть использована для визуализации при подозрении на воспалительное заболевание аорты.

**Сокращения:** КТ — компьютерная томография, MPT — магнитно-резонансная томография, ЧП-ЭхоКГ — чреспищеводная эхокардиография, ТТ-ЭхоКГ — трансторакальная эхокардиография, ВСУЗИ — внутрисосудистое ультразвуковое исследование, ПЭТ — позитронно-эмиссионная томография.

#### 4.3.7. Внутрисосудистое ультразвуковое исследование

Для оптимизации визуализации стенки аорты может быть использовано внутрисосудистое УЗИ (ВСУЗИ), в частности, во время эндоваскулярного лечения (Web рис. 7). Методика внутрисердечной эхокардиографии является еще более сложной (Web рис. 8).

#### Рекомендации по визуализации аорты

Рекомендация	Класс <sup>a</sup>	Уровень <sup>b</sup>	Ссылка <sup>c</sup>
Рекомендуется выполнять измерение диаметров на основании заранее заданных анатомических ориентиров перпендикулярно продольной оси.	I	C	
При повторных визуализирующих исследованиях аорты в течение определенного времени для оценки изменений диаметра рекомендуется использовать метод визуализации с самым низким риском ятрогенных осложнений.	I	C	
При повторных визуализирующих исследованиях аорты в течение определенного времени для оценки изменений диаметра рекомендуется использование одинаковых методов визуализации.	I	C	
Рекомендуется, чтобы все существенные значения диаметров аорты и аномалии описывались в соответствии с сегментацией аорты.	I	C	
Рекомендуется оценивать функцию почек, уточнять наличие беременности и анамнез аллергических реакций на контрастные препараты с целью выбора оптимального метода визуализации с минимальным воздействием ионизирующего излучения, исключая экстренные ситуации.	I	C	

Следует оценивать риск воздействия ионизирующего излучения, особенно у лиц молодого возраста и пациентов, которым выполняются повторные исследования.	IIa	B	72
Диаметры аорты могут быть проиндексированы к площади поверхности тела, особенно для крайних вариантов (выбросов) в отношении размеров тела.	IIb	B	19, 20, 46

**Примечание:** <sup>a</sup> — класс рекомендации, <sup>b</sup> — уровень доказательности, <sup>c</sup> — ссылки, поддерживающие уровень доказательности.

#### 4.4. Оценка жесткости аорты

С возрастом стенки артерий становятся жестче. Жесткость аорты является одним из ранних проявлений неблагоприятных структурных и функциональных изменений ее стенки, и в большой степени она рассматривается в качестве суррогата конечной точки сердечно-сосудистых заболеваний. Жесткость аорты имеет независимую прогностическую ценность в отношении смертности как в результате сердечно-сосудистых событий, так и всех остальных, фатальных и нефатальных коронарных событий, а также фатальных инсультов у больных с различными уровнями риска сердечно-сосудистых событий, с наибольшей прогностической ценностью у субъектов с показателем сердечно-сосудистых рисков выше базового [92, 93]. В настоящее время для оценки жесткости аорты используется несколько неинвазивных методов, таких, как скорость пульсовой волны и индекс аугментации. Скорость распространения пульсовой волны вычисляется как расстояние, пройденное пульсовой волной, разделенное на время, затраченное на перемещение. Увеличение жесткости артерий приводит к увеличению скорости пульсовой волны в артерии. Каротидно-фemorальная скорость

пульсовой волны является "золотым стандартом" для определения жесткости аорты; этот метод простой, точный, легковоспроизводимый, позволяющий точно прогнозировать наступление неблагоприятных событий. В последних рекомендациях по артериальной гипертензии (АГ) рекомендуется измерение жесткости артерий в рамках всестороннего обследования пациентов с гипертензией для того, чтобы определить повышение жесткости крупных артерий с высокой прогностической ценностью и воспроизводимостью [94]. После публикации недавнего экспертного соглашения в 2013г Европейского Общества по Гипертензии (ESH)/Рекомендации ESC [94] было предложено пороговое значение для скорости пульсовой волны  $>10$  м/с, с использованием скорректированной каротидно-фemorальной дистанции, с учетом истинной анатомической дистанции, по которой перемещается волна на 20% короче (т.е.  $0,8 \times 12$  м/с или 10 м/с) [84]. Основным ограничением при интерпретации скорости пульсовой волны является то, что на нее в значительной степени влияет АД. Так как повышенное АД увеличивает жесткость артериальной стенки, при сравнении степени структурной артериальной жесткости давление становится вмешивающейся переменной.

## 5. Варианты лечения

### 5.1. Принципы медикаментозной терапии

Основной целью медикаментозной терапии при заболеваниях аорты является снижение воздействия деформирующего напряжения на пораженный сегмент аорты путем снижения АД и сократительной функции сердца. У большого числа пациентов с заболеваниями аорты имеются сопутствующие заболевания, такие, как ишемическая болезнь сердца, хроническая болезнь почек, сахарный диабет, дислипидемия, АГ и т.д. Поэтому стратегии профилактики и лечения должны быть похожи на те, которые рекомендованы для вышеперечисленных заболеваний. Как показали исследования, прекращение курения является важным: курение способствует ускорению процесса расширения АБА (приблизительно на 0,4 мм/год) [95]. Умеренная физическая активность, вероятно, препятствует прогрессированию атеросклероза аорты, но объем данных достаточно скуден. Для предотвращения подъемов АД пациенты с увеличенным диаметром аорты должны избегать спортивных соревнований.

При РА лечение начинается с внутривенного введения бета-блокаторов для того, чтобы снизить частоту сердечных сокращений и систолическое АД до 100-120 мм рт.ст., но необходимо исключить случаи аортальной регургитации. Для достижения цели могут быть полезны и другие препараты.

При хронических условиях, АД должно поддерживаться на уровне ниже 140/90 мм рт.ст., с модифика-

цией образа жизни и, при необходимости, с использованием антигипертензивных препаратов [94]. Идеальное лечение будет способствовать обратному развитию аневризмы. У больных с синдромом Марфана профилактическое применение бета-блокаторов, ингибиторов ангиотензин-превращающего фермента (иАПФ) и блокаторы рецепторов ангиотензина II, предположительно, обладает возможностью снизить либо прогрессирование дилатации аорты, либо риск возникновения осложнений [95-98]. Тем не менее, нет никаких доказательств эффективности этих методов лечения при поражениях аорты другой этиологии. Небольшие наблюдательные исследования предполагают, что статины могут блокировать расширение аневризм [99, 100]. Применение статинов было связано с улучшением выживаемости после хирургической коррекции АБА, с более чем трехкратным уменьшением риска сердечно-сосудистой смертности [101]. Недавно начатое исследование покажет, поспособствует ли использование статинов после лечения EVAR благоприятным исходам [102].

## 5.2. Эндоваскулярное лечение

### 5.2.1. Эндоваскулярное лечение грудной аорты

#### 5.2.1.1. Методика

Эндоваскулярное лечение грудной аорты направлено на исключение из кровообращения поражения аорты (т.е. аневризмы или ЛП после РА) путем имплантации покрытых стент-графтов в зону поражения с целью предотвращения дальнейшего расширения и разрыва аорты.

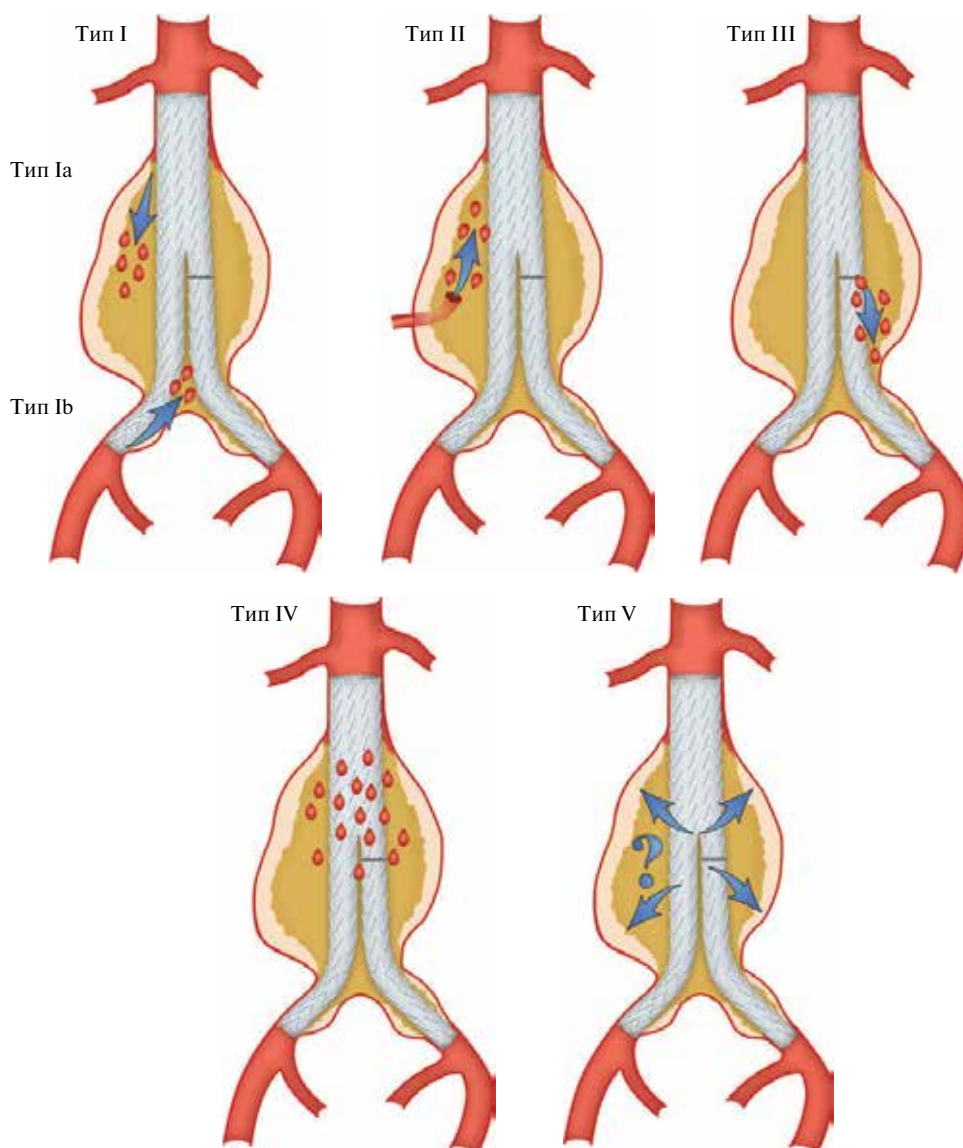
Большое значение для успеха процедуры TEVAR имеет тщательное предварительное планирование. Для визуализации аорты при планировании TEVAR методом выбора является контрастное КТ с толщиной среза менее 3 мм, с получением изображений от проксимальных участков ветвей дуги аорты до бедренных артерий. Для оценки целесообразности TEVAR оцениваются диаметр ( $<40$  мм) и длина ( $\geq 20$  мм) неизмененных проксимальных и дистальных посадочных зон, наряду с оценкой протяженности поражения и его связи с боковыми ветвями и подвздошно-бедренным доступом.

При АГА диаметр стент-графта должен превышать нормальный (референсный) диаметр аорты в посадочных зонах, по крайней мере, на 10-15%. У пациентов с РА типа В стент-графт имплантируется вдоль проксимальной фенестрации для блокирования кровотока и снижения давления в ЛП с тем, чтобы вызвать процесс ремоделирования аорты с уменьшением ЛП и расширения истинного просвета (ИП). В отличие от АГА, почти не допускается превышение расчетного диаметра стент-графта [11]. В ситуациях с поражением важных боковых ветвей аорты (например, левой подпочечной артерии), TEVAR часто предшествует ограниченная хирургическая реваску-

ляризация этих ветвей (“гибридный” подход). Другим вариантом является хирургическое дебрширование или использование фенестрированных и браншированных эндографтов или технику “каминной трубы” (chimney technique). Альтернативой может быть одиночный браншированный стент-графт.

TEVAR осуществляется путем ретроградного трансартериального введения большого устройства доставки (до 24 F), несущего свернутый саморасправляющийся стент-графт. Артериальный доступ выполняется хирургически либо чрескожно, используя шовное закрытие области доступа. С противоположной стороны через бедро или через плечевой/лучевой

доступ устанавливается диагностический катетер для ангиографии. Стент-графт доставляется по жесткому катетеру-проводнику. При РА может быть непросто установить катетер-проводник в узкий ИП, так как это имеет важное значение для позиционирования стент-графта [8]. ЧП-ЭхоКГ или ВСУЗИ могут быть полезными для определения правильного положения проводника в ИП [8]. Когда целевое положение достигнуто, АД снижается либо фармакологически (введение нитропрусида натрия или аденозина, целевое значение систолического АД <80 мм рт.ст.), либо с использованием быстрой правожелудочковой стимуляции — чтобы избежать смещения графта



**Рис. 3.** Классификация эндоликов.

**Примечание:** Тип I: Затека в месте фиксации стент-графта выше, ниже, или между компонентов графта (Ia: проксимальная зона фиксации; Ib: дистальная зона фиксации). Тип II: Аневризматический мешок заполняется ретроградно через один (IIa) или несколько боковых ветвей (IIb). Тип III: Затека через механический дефект в графте, механическое повреждение стент-графта в результате разделения модульных компонентов соединений (IIIa), или переломы и отверстия в эндопротезе (IIIb). Тип IV: Затека через ткани графта вследствие пористости. Тип V: Дальнейшее расширение аневризматического мешка без очевидного затека при визуализации (endotension). Modified from White GH, May J, Petrasek P. Semin Interv Cardiol. 2000;5:35–46 [107].

дистальнее по направлению кровотока, и затем стент-графт раскрывается. Завершающая ангиография выполняется для обнаружения любого проксимального эндолика типа I (недостаточность в области проксимального шва), который, как правило, требует немедленного вмешательства (рис. 3). Более подробные технические сведения содержатся в недавно опубликованной совместном документе ESC и Европейской Ассоциации Кардиоторакальных Хирургов [11].

#### 5.2.1.2. Осложнения

При TEVAR возможно развитие сосудистых осложнений в области пункции, а также осложнений со стороны аорты и неврологических осложнений, а также эндоликов. В идеале, связанные с местом доступа осложнения можно предотвратить при тщательном предварительном планировании процедуры. Риски развития парапареза/параплегии и инсульта находятся в диапазонах 0,8-1,9% до 2,1-3,5%, соответственно, и представляются меньшими, чем для открытой операции [92]. Для того, чтобы избежать ишемии спинного мозга, артерии, кровоснабжающие спинной мозг, не должны перекрываться при плановых ситуациях (т.е. нельзя перекрывать левую подключичную артерию) [103].

У пациентов высокого риска полезным может быть профилактический дренаж спинномозговой жидкости (ликвора), так как этот метод обладает доказанной эффективностью для защиты спинного мозга во время открытых операций при торако-абдоминальных аневризмах [104]. Реверсия параплегии может быть достигнута путем немедленного начала дренирования ликвора и фармакологического повышения давления >90 мм рт.ст. среднего АД. Во время процедуры следует избегать эпизодов гипотензий. В 1,3% (0,7-2,5%) случаев сообщается о ретроградном расслоении восходящей аорты после TEVAR [105]. Эндолик — это сохраняющийся кровоток в изолированном патологическом участке аорты; он развивается при эндоваскулярных вмешательствах как на грудной, так и на брюшной аорте. На рисунке 3 показаны различные типы эндоликов. Эндолики типов I и III рассматриваются как осложнения и требуют дальнейших лечебных процедур для предотвращения сохраняющегося риска разрыва, в то время как эндолик типа II (рис. 3), как правило, можно вести консервативно (стратегия "выждать и наблюдать") для выявления расширения аневризмы, кроме супраортальных артерий аорты [11]. Эндолики типов IV и V имеют косвенное происхождение и доброкачественное течение. Лечение требуется в случаях расширения аневризмы.

Важно отметить, что обычная рентгенография грудной клетки может быть использована в качестве дополнения для обнаружения "усталости" материала стент-графта и отдаленного контроля "стент-графт-

индуцированных" и "не-стент-графт-индуцированных" изменений ширины, длины и ангуляции грудной аорты.

### 5.2.2. Эндоваскулярное лечение брюшной аорты

#### 5.2.2.1. Методика

Эндоваскулярное лечение аорты производится для предотвращения разрыва инфраренальной АБА. Как и при TEVAR, большое значение имеет тщательное предварительное планирование процедуры на основании КТ-ангиографии. Проксимальная шейка аорты (определяется как нормальный сегмент аорты между нижней почечной артерией и наиболее краниальным расширением аневризмы) должна иметь длину, по меньшей мере, 10-15 мм и не должна превышать диаметр 32 мм. Ангуляция проксимальной шейки более 60° повышает риск миграции устройства и развития эндолика. Подвздошно-бедренная ось должна быть оценена при КТ, при этом используются большие устройства доставки (14-24 F). Аневризматические заболевания подвздошных артерий требуют установки стент-графта в наружную подвздошную артерию. Следует избегать случаев с двусторонней окклюзией внутренних подвздошных артерий из-за изоляции внутренних подвздошных артерий, поскольку это может приводить к "ягодичной" хромоте, эректильной дисфункции, ишемии внутренних органов, или даже ишемии спинного мозга.

В настоящее время доступны несколько вариантов стент-графтов, в основном состоящие из саморасширяющегося нитинолового скелета и покрытые полиэфирной или политетрафторэтиленовой мембраной. Чтобы обеспечить оптимальное уплотнение, диаметр стент-графта должен превышать диаметр проксимальной шейки на 10-20%, в зависимости от диаметра аорты. В большинстве случаев используются бифуркационные стент-графты; трубчатые графты могут быть использованы только у пациентов с локализованными ложными аневризмами инфраренальной аорты. Имплантация аорто-моно-подвздошных стент-графтов с последующим хирургическим бедренно-бедренным шунтированием может сэкономить время у пациентов с острым разрывом аорты, поскольку они не требуют катетеризации контралатеральной конечности.

Выбор метода анестезии (общая либо седация с сохранением сознания) должен быть индивидуальным. Основной сегмент стент-графта вводится с ипсилатеральной стороны по жесткому проводнику. Контралатеральный доступ используется для введения диагностического катетера для интраоперационной ангиографии. Фиксация стент-графта может быть как супраренальной, так и инфраренальной, в зависимости от используемого устройства. После раскрытия основного сегмента контралатеральный сегмент ("нога") вводится из контралатерального



доступа или, в редких случаях, с использованием перекрестного доступа. Контралатеральный сегмент вводится и имплантируется. После размещения всех компонентов устройства проводится расширение стента в зонах контакта и соединения оптимизируются с помощью раздувания баллона. Завершающая ангиография выполняется для проверки отсутствия эндоликов и подтверждения проходимости всех компонентов стент-графта.

#### 5.2.2.2. Осложнения

Немедленная конверсия к открытой операции требуется примерно у 0,6% больных [106]. Эндолик является наиболее частым осложнением EVAR. Эндолики типов I и III требуют коррекции (проксимальной манжеты или расширения), в то время как эндолик типа II может ликвидироваться спонтанно примерно в 50% случаев. Риски повреждения сосудов после EVAR являются низкими (примерно 0-3%), в связи с тщательным предварительным планированием процедуры. Инфекционное поражение стент-графта после EVAR встречается с частотой <1%, с высокой смертностью.

#### Рекомендация по эндоваскулярному лечению заболеваний (грудной) аорты ((Т) EVAR)

Рекомендация	Класс <sup>a</sup>	Уровень <sup>b</sup>
Рекомендуется принимать решение о TEVAR или EVAR на индивидуальной основе, в соответствии с анатомией, патологией, сопутствующими заболеваниями и ожидаемом сроке службы, любой коррекции, используя междисциплинарный подход.	I	C
Для безопасного раскрытия и прочной фиксации рекомендуется оставлять проксимальную и дистальную посадочные зоны длиной, по крайней мере, 2 см.	I	C
В случае аневризмы аорты рекомендуется выбрать стент-графт диаметром, превышающим диаметр посадочных зон по крайней мере, на 10-15% от референсного диаметра аорты.	I	C
Во время установки стент-графта рекомендуется проводить инвазивный мониторинг контроля АД и контроль давления (фармакологически или при помощи высокочастотной стимуляции).	I	C
Превентивное дренирование спинномозговой жидкости (ликвора) следует обсуждать у пациентов с высоким риском.	Ila	C

Примечание: <sup>a</sup> — класс рекомендации, <sup>b</sup> — уровень доказательности.

### 5.3. Хирургическое лечение

#### 5.3.1. Восходящая аорта

Главным принципом хирургии аневризм восходящей аорты является предотвращение риска расслоения или разрыва с восстановлением нормальных размеров восходящей аорты. Если проксимально аневризма ограничивается синотубулярным соединением, а дистальнее — дугой аорты, резекция анев-

ризмы и надкоронарная имплантация трубчатого протеза выполняется с коротким периодом пережатия аорты, с формированием дистального анастомоза чуть проксимальнее дуги аорты. Наружное обертывание или редукционная аортопластика восходящей аорты (аорта не резецируется, но ремоделируется снаружи с помощью сетчатого протеза) является, в общем, не рекомендуемым, но возможным альтернативным методом, направленным на уменьшение диаметра аорты, когда канюляция аорты и искусственное кровообращение либо невозможны, либо нежелательны. Это может выполняться у пожилых пациентов с кальцинированной аортой, у больных высокого риска, или в качестве дополнения к другим процедурам, выполняемым без применения аппарата искусственного кровообращения.

Если аневризма распространяется проксимально ниже синотубулярного соединения и один или более синуса Вальсальвы расширены, хирургическое лечение проводится с учетом степени вовлечения аортального клапана и его фиброзного кольца. При нормальном трехстворчатом клапане аорты, отсутствии аортальной недостаточности или центральной аортальной регургитации вследствие расширения аннулодилатации должны использоваться клапаносберегающие методы. Они включают классическую операцию Дэвида с реимплантацией аортального клапана в трубчатый протез или, предпочтительно, в протез со сформированными синусами (Web рис. 9). Протез фиксируется на уровне скелетонизированного кольца аортального клапана, и створки аортального клапана ресуспендируются в протез. Процедура завершается реимплантацией устьев коронарных артерий. Кроме того, может быть использована классическая или модифицированная техника Якуба, когда замещаются только синусы Вальсальвы, и поэтому в данном случае вероятность расширения кольца аортального клапана в отдаленном периоде несколько выше. Дополнительная аннулопластика аортального кольца, укрепляющая его с помощью кольцевых швов или опорных колец, может решить эту проблему. В специализированных центрах методика Дэвида также может использоваться у пациентов с двустворчатым аортальным клапаном (ДАК) и у пациентов с аортальной недостаточностью вследствие других факторов, отличных от “чистой” аннулодилатации. Целью восстановительной хирургии корня аорты, сохраняющей трехстворчатый клапан, является восстановление естественной гемодинамики. У пациентов с ДАК кровотоки изменены и останутся такими же после коррекции. При наличии каких-либо сомнений в возможности достижения стойкого результата реконструкции, либо при наличии аортального склероза или стеноза, должно быть выполнено протезирование корня аорты механическим композитным протезом или ксенотрансплантатом, в соответствии

с возрастом пациента и потенциальными противопоказаниями для долгосрочного приема антикоагулянтов.

В случае распространения дистальной зоны аневризмы на дугу аорты исчезает зона "шейки" для пережатия аорты в неизменной области, и должны выполняться открытый дистальный анастомоз с дугой аорты или ее протезирование по типу полу-дуги (hemiarch). Этот метод позволяет оценить состояние дуги аорты и сформировать анастомоз очень дистально. Требуется короткий период антеградной перфузии головного мозга и гипотермический циркуляторный арест, так как дуга аорты должна быть открыта и частично резецирована. При операциях на аорте риск паралича очень сильно зависит от скорости выполнения реконструкции и времени пережатия аорты.

При плановом протезировании восходящей аорты (в том числе корня аорты) хирургическая летальность колеблется от 1,6-4,8% и в значительной степени зависит от возраста и других известных сердечно-сосудистых факторов риска на момент операции [108]. При плановых операциях на восходящей аорте и дуге аорты вероятность неблагоприятного исхода находятся в диапазоне 2,4-3,0% [109]. Для пациентов моложе 55 лет уровни летальности и инсультов невысокие и составляют 1,2% и 0,6-1,2%, соответственно [110].

### 5.3.2. Дуга аорты

Неотъемлемый риск операций на дуге аорты значительно снизили несколько процедур и методов, как при коррекции аневризм аорты, так и РА. Важно отметить, что постоянное использование антеградной перфузии головного мозга [98-101], включая определение транскраниального насыщения мозга кислородом [102], зарекомендовало себя как безопасный метод защиты мозга, даже при длительных (>60 мин) периодах циркуляторного ареста. Аксилярная артерия должна рассматриваться первой в качестве точки канюляции при операциях на дуге аорты и при РА. Инновационные протезы дуги аорты с браншами для протезирования супрааортальных сосудов [108] сделали продолжительность реконструкции дуги более предсказуемой, что позволяет использовать искусственное кровообращение с умеренной (26-28°C) гипотермией вместо глубокой (20-22°C) [111, 112]. Это метод выбора при большинстве реконструкций, в том числе при острых и хронических РА, требующих полного протезирования дуги аорты и времени циркуляторного ареста 40-60 минут. Меры предосторожности для этой процедуры похожи на вышеописанные для частичного протезирования дуги аорты, и требуют гораздо более короткие периоды остановки кровообращения (<20 минут). Также могут быть использованы различные варианты экс-

тентов и обходов аорты (с использованием левой подключичной, левой общей сонной и, наконец, брахиоцефального ствола, аутологичных или аллопластических материалов). В настоящее время многие операции протезирования дуги аорты являются повторными в связи с расширением аневризмы после РА типа А и ранее экстренно выполненного первичного ограниченного протезирования восходящей аорты или реконструкции проксимального отдела дуги аорты.

Расширенная реконструкция, включающая протезирование восходящей аорты, дуги аорты и изоляцию нисходящей аорты при помощи стент-графта ("замороженный хобот слона") [108], была разработана в качестве одноэтапной процедуры [103, 105]. "Замороженный хобот слона" применяется все чаще, если диагностируется РА с поражением восходящего отдела, дуги и нисходящей аорты у, в остальном, неосложненных пациентов [113-117]. Первоначально разработанный для лечения хронических аневризм гибридный подход, предполагающий использование одного протеза, также применяется, чаще при остром расслоении аорты (Web рис. 10 и 11) [118-121].

### 5.3.3. Нисходящая аорта

Хирургическим доступом к нисходящей аорте является левосторонняя торакотомия между четвертым и седьмым межреберьями, в зависимости от распространенности поражения аорты (Web рис. 12). К используемым приемам при вмешательствах на нисходящей аорте относятся левожелудочковый обход, частичный обход, и глубокий гипотермический циркуляторный арест. Простой метод "пережать и шить" может быть нецелесообразным, поскольку при увеличении времени пережатия аорты более 30 минут значительно возрастает риск послеоперационного неврологического дефицита, мезентериальной и почечной ишемии [122, 123]. В противоположность этому, методика левожелудочкового обхода обеспечивает дистальную перфузию аорты (с помощью центрифужного насоса) во время пережатия аорты, когда кровь забирается через канюлю в ушке левого предсердия или, предпочтительнее, левых легочных венах, а возврат крови осуществляется через канюлю, установленную в дистальном отделе аорты или бедренной артерии. Похожей методикой является частичный обход, когда искусственное кровообращение обеспечивается путем канюляции бедренных артерии и вены и обеспечивает перфузию и оксигенацию органов дистальнее аортального зажима. В отличие от левожелудочкового обхода, из-за использования стандартного контура аппарата искусственного кровообращения, этот метод требует полной гепаринизации [124].

Техника глубокого гипотермического циркуляторного ареста должна использоваться в случаях невоз-



возможности пережатия нисходящей аорты дистальнее левой подпочечной артерии или между сонной и левой подпочечной артериями из-за вовлечения в поражение дуги аорты. Проксимальный анастомоз формируется при температуре “ядра” 18°C; затем дакроновый протез пережимается и супрааортальные ветви перфузируются через боковой отвод со скоростью 2,5 л/мин. После формирования дистального анастомоза зажим с протеза снимается, и возобновляется системная перфузия и согревание [124].

#### 5.3.4. Торако-абдоминальная аорта

Когда имеется поражение и нисходящей грудной, и брюшной аорты, в качестве хирургического доступа используется левосторонняя торакотомия, расширенная до парамедиальной лапаротомии. Этот доступ обеспечивает экспозицию всей аорты, от левой подпочечной артерии до подвздошных артерий (Web рис. 12 и 13). Если пораженный участок аорты начинается дистальнее дуги аорты и пережатие аорты возможно, хорошим методом с отличными результатами, который может быть использован в клиниках с большим опытом, является левожелудочковый обход [125-128]. Преимущество этого метода заключается в сохранении перфузии дистальных отделов аорты во время ее пережатия, в том числе селективная перфузия мезентериальных и почечных артерий [129-131]. Благодаря защитному эффекту гипотермии другие дополнительные методы защиты не нужны.

Риск параплегии после операции на торако-абдоминальной аорте находится в диапазоне 6-8% [131, 132], и для профилактики этого пагубного осложнения важны как процедурные, так и системные меры [133, 134]. Они включают в себя умеренную системную гипотермию (34°C), реимплантацию в протез аорты дистальных межреберных артерий между T8 и L1, и предоперационную постановку дренажа спинномозговой жидкости. Дренаж снижает частоту параплегии у пациентов с торако-абдоминальными аневризмами, и для предотвращения отсроченного развития параплегии не рекомендуется его удаление до 72 ч после операции [135-138].

#### 5.3.5. Брюшная аорта

Открытая операция на брюшной аорте, как правило, включает в себя стандартную срединную лапаротомию, но также может быть выполнена с использованием левостороннего забрюшинного доступа. Выполняется выделение аорты, в частности, в области ее шейки и будущего дистального анастомоза. После гепаринизации аорта пережимается выше, ниже или между почечных артерий, в зависимости от проксимального уровня распространения аневризмы. Ишемия почек не должна превышать 30 минут, в противном случае должны быть приняты профилактические меры (т.е. холо-

довая перфузия почек). Аневризма аорты протезируется трубчатым или бифуркационным протезом, в зависимости от степени вовлечения в патологический процесс подвздошных артерий. При вовлечении общих подвздошных артерий дистальные анастомозы протеза формируются с наружными подвздошными артериями, а реваскуляризация внутренних подвздошных артерий осуществляется через отдельные шунты.

Ишемия кишки является потенциальной проблемой при операциях по поводу АБА. Сохранная нижняя брыжеечная артерия с пульсирующим ретроградным кровотоком предполагает сохранное коллатеральное мезентериальное кровообращение и, следовательно, нижняя брыжеечная артерия быть перевязана; однако, если артерия не окклюзирована, а ретроградный кровоток скудный, для предотвращения ишемии левой половины ободочной кишки артерия должна быть реимплантирована в протез. Также необходимость в реимплантации нижней брыжеечной артерии может возникнуть при перевязке одной внутренней подвздошной артерии.

Исключенная из кровотока аневризма не резецируется, а оборачивается вокруг протеза, что имеет гемостатический эффект и гарантирует отсутствие контакта между двенадцатиперстной кишкой и протезом, так как это может привести к эрозии и возможному последующему формированию аортокишечного свища.

#### Рекомендации по хирургическому лечению заболеваний аорты

Рекомендация	Класс <sup>a</sup>	Уровень <sup>b</sup>	Ссылка <sup>c</sup>
При операциях на торако-абдоминальной аорте для снижения риска параплегии рекомендуется применять дренаж спинномозговой жидкости.	I	B	126-127
Рекомендуется выполнять реконструкцию аортального клапана с использованием техники реимплантации или ремоделирования в сочетании с аннулопластикой аортального клапана у молодых пациентов с расширением корня аорты и трехстворчатым аортальным клапаном.	I	C	
При операциях по поводу острого РА типа А рекомендуется использовать технику открытого дистального анастомоза (полудуга/полная дуга) и избегать пережатия аорты.	I	C	
У пациентов с дисплазиями соединительной ткани <sup>d</sup> , требующих выполнения операций на аорте, показано протезирование синусов Вальсальвы.	I	C	
При операциях на дуге аорты для снижения риска инсульта должно обсуждаться использование селективной антеградной церебральной перфузии.	Ila	B	139, 131, 134, 141

В качестве зоны канюляции при операциях на дуге аорты и при ее расслоении точкой выбора является аксиллярная артерия.

При операциях на нисходящей грудной либо торако-абдоминальной аорте для обеспечения дистальной органной перфузии должно рассматриваться применение левожелудочкового обхода.

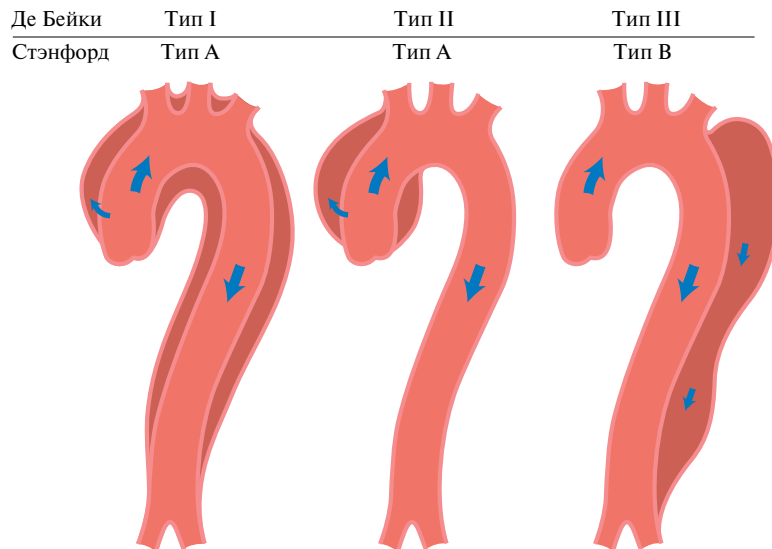
Ila	C
Ila	C

**Примечание:** <sup>a</sup> — класс рекомендации, <sup>b</sup> — уровень доказательности, <sup>c</sup> — ссылки, поддерживающие уровень доказательности, <sup>d</sup> — синдром Элерса-Данло IV типа, синдромы Марфана или Лойеса-Дитца.

## 6. Острые синдромы грудной аорты

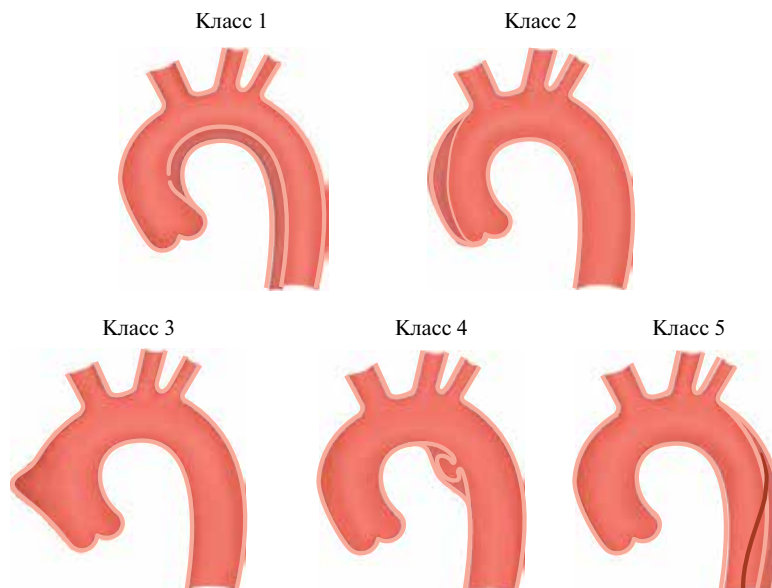
### 6.1. Определение

ОАС определяются как внезапно возникшие ситуации с похожими клиническими характеристиками, с поражением аорты. Существует общий путь для различных проявлений ОАС, что, в конечном итоге, приводит к разрушению интимы и меди. Это может привести к образованию ИМГ, ПАЯ, или к разделению слоев стенки аорты, приводящему к РА или даже разрыву грудной аорты [3]. Разорванная АБА также



**Рис. 4.** Классификация РА по ее распространению.

**Примечание:** схемы РА класс 1, в котором выделяют типы I, II, и III по De Bakey [1]. Также изображены классы по Stanford A и B. В типе III выделяют подтипы III A и III C. (подтип зависит от вовлечения грудной или брюшной аорты, по Reul и др. [140]).



**Рис. 5.** Классификация ОАС при расслоении [1, 141].

**Примечание:** Класс 1: Классическое РА с истинным и ЛП с или без связи между двумя просветами. Класс 2: ИМГ. Класс 3: Малоаметное или дискретное РА с выпячиванием стенки аорты. Класс 4: Язва области атеросклеротической бляшки аорты с последующим разрывом бляшки. Класс 5: Ятрогенное или травматическое РА, проявляется катетер-индуцированным разделением интимы.

является частью полной картины ОАС, но она представлена в Разделе 7.2 из-за своих особенных клинических проявлений и принципов ведения больных.

## 6.2. Патология и классификация

ОАС возникают, когда разрыв или язва позволяют крови проникнуть из просвета аорты в медию, или когда разрыв *vasa vasorum* вызывает кровоизлияние в медию. Воспалительная реакция в ответ на наличие крови в медию может привести к расширению и разрыву аорты. На рисунке 4 показаны классификации по Stanford и DeBakey [140]. Наиболее общие черты ОАС отражены на рисунке 5 [141]. Острое РА (<14 дней) отличается от подострого (15-90 дней) и хронического РА (>90 дней) (Раздел 12).

## 6.3. Острое расслоение аорты

### 6.3.1. Определение и классификация

РА определяется как разрушение среднего слоя ее стенки, спровоцированного внутривенным попаданием крови, с результирующим разделением слоев стенки аорты и последующим формированием ИП и ЛП, с или без сообщения между ними. В большинстве случаев инициирующим состоянием является разрыв интимы, вследствие чего кровь попадает в плоскость расслоения — в среднюю оболочку аорты. Далее следующим этапом следует либо разрыв аорты в случае разрушения адвентиции, либо повторное попадание крови в просвет аорты через второй разрыв интимы. РА может быть антеградным или ретроградным. В настоящих Рекомендациях будет применяться классификация по Stanford, если не указано иное. Эта классификация принимает в расчет распространение расслоения, а не расположение первичной фенестрации. Распространение поражения может также повлиять на боковые ветви. Другие осложнения включают тампонаду, недостаточность аортального клапана, и проксимальный или дистальный синдромы мальперфузии [4, 142-144]. Воспалительная реакция на процессы тромбоза в медию способны инициировать дальнейший некроз и апоптоз ГМК и дегенерацию эластической ткани, что потенцирует риск разрыва медию.

### 6.3.2. Эпидемиология

Актуальных данных по эпидемиологии РА мало. По данным Oxford Vascular study, заболеваемость РА оценивается в шесть случаев на сто тысяч человек в год [10]. Заболеваемость выше среди мужчин и увеличивается с возрастом [9]. Прогноз хуже у женщин, в результате атипичных проявлений и поздней диагностики. Наиболее распространенным фактором риска, связанным с РА, является АГ, которая наблюдается у 65-75% лиц, в основном плохо контролируемая [4, 142-145]. По данным регистра IRAD, средний возраст больных составляет 63 года; 65% — мужчины.

Другими факторами риска являются ранее существовавшие заболевания аорты или аортального клапана, семейный анамнез заболеваний аорты, перенесенные операции на сердце, курение, тупые травмы грудной клетки и использование наркотических препаратов (например, кокаина и амфетаминов). По данным аутопсий погибших в ДТП примерно у 20% погибших был разрыв аорты [146].

### 6.3.3. Клиническая картина и осложнения

6.3.3.1. Боль в груди является наиболее частым симптомом острого РА. Резко начавшаяся сильная боль в груди и/или в спине является наиболее типичной. Боль может быть острой, разрывающей, похожей на удар ножом и, как правило, отличается от других причин боли в груди; резкость ее начала является наиболее специфической характеристикой (табл. 4) [4, 146]. Наиболее частой локализацией боли является грудная клетка (80%), в то время как боль в спине или в животе встречаются в 40% и 25% случаев, соответственно. Боль в передней части грудной клетки чаще ассоциируется с РА типа А, в то время как у пациентов с расслоением типа В чаще имеется боль в спине или животе [147, 148]. Клинические проявления двух типов РА часто могут пересекаться. Боль может мигрировать из точки возникновения в другие области, следуя за распространением зоны расслоения по ходу аорты. По данным IRAD, мигрирующая боль наблюдалась у <15% пациентов с острым РА типа А и примерно у 20% больных острым РА типа В.

Хотя любой дефицит пульса может встречаться с частотой 30% у пациентов с РА типа А и 15% при

Таблица 4

Основные клинические проявления и осложнения у пациентов с острым РА

	Тип А	Тип В
Боль в груди	80%	70%
Боль в спине	40%	70%
Резкое начало боли	85%	85%
Миграция боли	<15%	20%
Аортальная недостаточность	40-75%	N/A
Тампонада сердца	<20%	N/A
Ишемия или инфаркт миокарда	10-15%	10%
Сердечная недостаточность	<10%	<5%
Плевральный выпот	15%	20%
Обморок	15%	<5%
Серьезный неврологический дефицит (кома/инсульт)	<10%	<5%
Повреждение спинного мозга	<1%	NR
Мезентериальная ишемия	<5%	NR
Острая почечная недостаточность	<20%	10%
Ишемия нижних конечностей	<10%	<10%

Примечание: NR — не сообщается, NA — не применяется. Проценты округлены.

типе В, выраженная ишемия нижних конечностей встречается редко.

В нескольких сообщениях описаны признаки и симптомы органной дисфункции, связанной с РА. Летальность у пациентов с острым РА типа А в два раза превышает таковую у лиц с острым РА типа В (25% и 12%, соответственно) [146]. Наиболее часто у больных с РА встречаются кардиальные осложнения. Аортальная недостаточность может сопровождать 40-75% случаев РА типа А [148-150]. После острого разрыва аорты, недостаточность аортального клапана является второй наиболее распространенной причиной смерти у больных с РА. У пациентов с острой тяжелой аортальной недостаточностью обычно развивается сердечная недостаточность и кардиогенный шок.

**6.3.3.2. Аортальная регургитация** при РА включает расширение корня аорты и кольцо аортального клапана, разрыв кольца или створок клапана, смещение одной из створок ниже линии закрытия клапана, потери области фиксации створок, и физическое воздействие отслоенной интимы на закрытие аортального клапана. Тампонада перикарда наблюдается у 20% пациентов с острым РА типа А. Это осложнение ассоциировано с удвоением летальности [144, 145].

**6.3.3.3. Ишемия и инфаркт миокарда** могут присутствовать у 10-15% пациентов с РА и может быть следствием расширения ЛП аорты с последующим сдавлением или закрытием устьев коронарных артерий или распространения процесса расслоения на коронарные артерии [151]. При тотальной обструкции коронарных артерий при ЭКГ могут выявляться признаки инфаркта миокарда с подъемом сегмента ST. Кроме того, ишемия миокарда может усугубляться острой аортальной недостаточностью, гипертензией или гипотонией, шоком у пациентов с или без ранее имевшей место ишемической болезни сердца. Это может объяснить наблюдение, что примерно у 10% пациентов с острым РА типа В имеются ЭКГ-признаки ишемии миокарда [147]. В целом, из-за отсутствия общего определения в настоящее время отсутствует единое мнение относительно встречаемости ишемии и инфаркта миокарда между сериями РА типов А и В. Кроме того, установление диагноза по данным ЭКГ при отсутствии трансмуральной ишемии может быть непростым вследствие наличия у данной группы больных сопутствующей гипертрофии левого желудочка, которая может встречаться примерно у одной четверти пациентов с РА. При систематической оценке повышенный уровень тропонина может быть выявлен у 25% пациентов, поступивших с РА типа А [143]. И повышенный уровень тропонина, и изменения ЭКГ, которые могут меняться с течением

времени, могут способствовать постановке ошибочного диагноза острого коронарного синдрома и задержке выявления и правильного лечения РА.

**6.3.3.4. Хроническая сердечная недостаточность** в условиях РА обычно связана с аортальной недостаточностью. Чаще выявляемая при РА типа А, сердечная недостаточность может также встречаться у пациентов с РА типа В, предполагая дополнительные этиологические факторы сердечной недостаточности, такие, как ишемию миокарда, ранее существовавшую диастолическую дисфункцию, или неконтролируемую гипертензию. Данные реестра показывают, что это осложнение наблюдается в <10% случаев РА [131, 145]. Примечательно, что при РА у пациентов с острой сердечной недостаточностью и кардиогенным шоком характерная резкая сильная боль в груди встречается реже, и это может отсрочить диагностику и лечение РА. Гипотония и шок могут развиваться вследствие разрыва аорты, острой тяжелой аортальной недостаточности, обширной ишемии миокарда, тампонады сердца, ранее существовавшей дисфункции левого желудочка, или тяжелой кровопотери.

**6.3.3.5. Обширные плевральные выпоты** вследствие кровотечения из аорты в средостение и плевральную полость редки, потому что эти пациенты, как правило, не доживают до прибытия в больницу. Небольшие плевральные выпоты могут обнаруживаться у 15-20% пациентов с РА, при этом имеется почти равное распределение между паттернами типов А и В, и считается, что они являются преимущественно следствием воспалительного процесса [131, 145].

**6.3.3.6. Легочные осложнения** острого РА редки, и включают в себя сдавление легочной артерии и формирование аортопульмонального свища, что приводит к одышке или одностороннему отеку легких, и острому прорыву аорты в легкое с массивным кровохарканьем.

**6.3.3.7. Обморок** является важным начальным симптомом РА, возникающим примерно у 15% пациентов с РА типа А и у 5% — типа В. Этот симптом связан с повышенным риском внутрибольничной смертности, потому что он часто связан с опасными для жизни осложнениями, такими, как тампонада сердца или расслоение ветвей дуги аорты. Следовательно, у пациентов с подозрением на РА и синкопальными состояниями клиницисты должны активно искать эти осложнения.

**6.3.3.8. Неврологическая симптоматика** часто может быть драматичной и доминировать в клинической картине, маскируя основное заболевание. Она

может приводить к церебральной мальперфузии, гипотонии, дистальной тромбоэмболии, или сдавлению периферических нервов. Частота развития неврологической симптоматики при РА находится в диапазоне 15-40%, и в половине случаев она носит транзиторный характер. Острая параплегия, обусловленная ишемией спинного мозга, вызванной окклюзией спинномозговых артерий, наблюдается нечасто, может быть безболезненной и приводить к ошибочной постановке диагноза синдрома Лериша [152]. В наиболее свежем отчете IRAD о РА типа А описывается поражение головного мозга (то есть кома и инсульт) в <10% случаев и ишемическое повреждение спинного мозга в 1,0% случаев [145]. Ишемическая нейропатия верхних или нижних конечностей, вызванная мальперфузией подключичной или бедренной областей, наблюдается примерно в 10% случаев. Охриплость из-за сдавления левого возвратного гортанного нерва наблюдается редко.

**6.3.3.9. Мезентериальная ишемия** возникает у <5% пациентов с РА типа А [145]. Прилежащие структуры и органы могут ишемизироваться вследствие сдавления ветвей аорты, или могут подвергаться механической компрессии из-за РА или аортального кровотечения, что приводит к кардиальным, неврологическим, легочным, висцеральным и периферическим артериальным осложнениям. Ишемия органов-мишеней также может быть следствием вовлечения устья крупной артерии в процесс расслоения. Нарушение перфузии может быть прерывистым, если причиной является пролабирование отслоенного лоскута аорты, или постоянным в случаях окклюзии кровоснабжающих органы сосудов расширенным ЛП. Клинические проявления заболевания бывают коварными; боли в животе часто неспецифичны, отсутствие болевого синдрома встречается в 40% случаев; следовательно, диагноз часто запаздывает для спасения кишечника и пациента. Таким образом, важно поддерживать высокую степень настороженности в отношении мезентериальной ишемии у пациентов с острым РА и ассоциированной болью в животе или повышенным уровнем лактата. Наличие мезентериальной ишемии существенно влияет на ведение и исходы пациентов с РА типа А; в последнем сообщении IRAD у 50% пациентов с мезентериальной мальперфузией не проводилось хирургическое лечение, в то время как соответствующая доля больных без этого осложнения составила 12% [145]. Кроме того, уровень госпитальной летальности у пациентов с мезентериальной мальперфузией почти в три раза выше, чем у больных без этого осложнения (63 против 24%) [145]. Желудочно-кишечное кровотечение является редким, но потенциально

смертельным осложнением. Кровотечение может быть ограниченным, вследствие инфаркта брыжейки, или массивным, вызванным аорто-пищеводным свищем или прорывом ЛП в тонкую кишку.

**6.3.3.10. Почечная недостаточность** может встречаться при начале заболевания либо манифестировать во время лечения в больнице с частотой до 20% при остром РА типа А и примерно у 10% пациентов с РА типа В [145]. Она может быть следствием почечной гипоперфузии или инфаркта почки, вторичной по отношению к вовлечению почечных артерий в РА, или развиваться из-за длительной гипотонии. Для раннего выявления этого состояния требуется последовательное определение уровней креатинина и мониторинг диуреза.

#### 6.3.4. Лабораторные исследования

У пациентов, поступивших в клинику с болью в груди и подозрением на РА, для дифференциальной диагностики или выявления осложнений требуется проведение следующих лабораторных исследований, перечисленных в таблице 5.

При повышенном уровне D-димера подозрение на РА возрастает [153-159]. Как правило, уровень D-димера сразу очень высокий, по сравнению с другими заболеваниями, при которых уровень D-димера повышается постепенно. D-димер обладает самой высокой диагностической ценностью в течение первого часа [153]. Если D-димер отрицательный, ИМГ и ПАЯ по-прежнему могут присутствовать; однако преимуществом этого показателя для дифференци-

Таблица 5

#### Лабораторные исследования, необходимые при остром РА

Лабораторные тесты	Выявление признаков:
Количество эритроцитов	Потеря крови, кровотечение, анемия
Количество лейкоцитов	Инфекция, воспаление (ССВО)
С-реактивный белок	Воспалительный ответ
Прокальцитонинный тест	Дифференциальная диагностика между ССВО и сепсисом
КФК	Реперфузионное повреждение, рабдомиолиз
Тропонин I или T	Ишемия миокарда, инфаркт миокарда
Д-димер	РА, тромбоэмболия легочной артерии, тромбоз
Креатинин	Почечная недостаточность (существующая или развивающаяся)
АСТ/АЛТ	Ишемия печени, поражение печени
Лактат	Ишемия кишечника, метаболические нарушения
Глюкоза	Сахарный диабет
Газы крови	Метаболические нарушения, насыщение кислородом

**Сокращения:** ССВО — синдром системного воспалительного ответа, РА — расслоение аорты.



Таблица 6

## Детали, требуемые при визуализации при остром РА

РА
Визуализации отслоенной интимы
Распространенность поражения в соответствии с анатомической сегментацией аорты
Идентификация ЛП и ИП (если имеются)
Локализация первичной (входной) и вторичных фенестраций (если имеются)
Идентификация антеградного и/или ретроградного РА
Идентификация степени и механизма аортальной недостаточности
Вовлечение боковых ветвей
Обнаружение мальперфузии (плохой кровотоков или его отсутствие)
Обнаружение ишемии органов (мозга, миокарда, почек, кишечника и т.д.)
Обнаружение выпота в перикард и его степени
Обнаружение и степень выпота в плевральную полость
Обнаружение периаортального кровотечения
Признаки кровотечения в средостение
ИМГ
Локализация и степень утолщения стенки аорты
Сосуществование атеросклеротического поражения (отложения кальция)
Наличие небольших разрывов интимы
Пенетрирующая аортальная язва
Локализация поражения (длина и глубина)
Сосуществование ИМГ
Наличие небольших разрывов интимы и кровоизлияния
Толщина остаточной стенки
Во всех случаях
Сосуществование других поражений аорты: аневризмы, бляшки, признаки воспалительных заболеваний и т.п.

**Сокращения:** ИМГ — интрамуральная гематома, ИП — истинный просвет, ЛП — ложный просвет, РА — расслоение аорты.

альной диагностики является повышенная настороженность.

Так как РА поражает среднюю оболочку стенки аорты, были предложены несколько биомаркеров, связанных с травмой эндотелия сосудов или ГМК (миозин гладких мышц), сосудистого интерстиция (кальпонин, матриксные металлопротеиназы 8), эластический ламин (растворимые фрагменты эластина) аорты и признаки воспаления (тенасцин-С) или тромбоза, которые в настоящее время изучаются, но еще не вышли на арену клинической практики [159-162].

### 6.3.5. Диагностическая визуализация при остром РА

Основной целью визуализации при остром РА является комплексная оценка всей аорты, в том числе диаметров, формы аорты, и распространения расслоения, вовлечения в процесс расслоения аортального клапана, ветвей аорты, отношения с прилежащими структурами, и наличие внутрисстеночного тромбоза (табл. 6) [153, 163].

КТ, МРТ, и ЧП-ЭхоКГ одинаково надежны для подтверждения или исключения диагноза острого РА

[78]. Однако проведение КТ и МРТ должны обсуждаться прежде ЧП-ЭхоКГ для оценки распространения острого РА и вовлечения ветвей аорты, а также для диагностики ИМГ, ПАЯ и ТПА [82, 164]. В свою очередь, ЧП-ЭхоКГ с использованием доплерографии обладает преимуществом при оценке кровотока через фенестрации и определении их расположения. ЧП-ЭхоКГ может представлять большой интерес у очень нестабильных пациентов, и может быть использована для контроля за изменениями как интраоперационно, так и в послеоперационном периоде в отделении интенсивной терапии [3].

#### 6.3.5.1. Эхокардиография

Диагностика РА при стандартной ТТ-ЭхоКГ в М-режиме и двумерной эхокардиографии базируется на обнаружении отслоенной интимы в аорте. Чувствительность и специфичность ТТ-ЭхоКГ находится в диапазоне 77-80% и 93-96%, соответственно, при поражении восходящей аорты [165-167]. При ЧП-ЭхоКГ дистальное РА успешно обнаруживалось лишь у 70% больных [167].

Под фенестрацией понимают повреждение отслоенного лоскута с флотацией разорванных интимальных границ [150, 168]. Небольшие разрывы интимы могут быть обнаружены при цветовом доплеровском исследовании путем визуализации струй через фенестру [169], а также на основании выявления спирального паттерна кровотока в нисходящей аорте. Другими критериями являются полная обструкция ЛП, центральное смещение кальцификации интимы, отделение слоев интимы от тромба, и сдвиг различных слоев стенки во время пульсации аорты [168].

Возможности ТТ-ЭхоКГ ограничены у пациентов с аномальной конфигурацией грудной клетки, узкими межреберными промежутками, ожирением, эмфиземой легких, и у больных на искусственной вентиляции легких [170]. Эти ограничения усложняют принятие адекватных решений, но проблемы могут быть преодолены при ЧП-ЭхоКГ [168, 158]. При помощи цветового, пульсирующего или CW-доплеровского исследования могут быть обнаружены обрывки интимы, локализованы первичные и последующие фенестрации, визуализировано тромбообразование в ЛП, антеградный и ретроградный кровотоки, определены градиенты давления между ИП и ЛП [169]. Ретроградное РА выявляется на основании отсутствия, сниженного или реверсированного кровотока в ЛП. Тромбообразование часто сочетается с замедлением кровотока и феноменом спонтанного контрастирования [150]. Широкое сообщение между ИП и ЛП проявляется выраженными колебаниями лоскутов интимы, что, в крайних случаях, может привести к спадению ИП, в качестве механизма мальперфузии [151]. Локализованное РА в дистальном сегменте восходящей аорты может быть пропущено, так как оно соответствует “слепому пятну” при ТТ-ЭхоКГ [168].



Чувствительность ТТ-ЭхоКГ достигает 99%, со специфичностью 89% [168]. Положительные и отрицательные прогностические значения составляют 89% и 99%, соответственно, на основании хирургических данных и/или результатов аутопсии, которые были независимо друг от друга подтверждены [168, 170]. При включении в анализ пациентов, которые были прооперированы или погибли, чувствительность ЧП-ЭхоКГ составила только 89%, а специфичность — 88%, с положительными и отрицательными прогностическими значениями 97% и 93%, соответственно [168].

#### 6.3.5.2. Компьютерная томография

Основной находкой на изображениях после введения контраста является интимальная мембрана, разделяющая два просвета. Основная роль при визуализации без контрастного усиления отводится обнаружению медиально смещенных кальцинатов аорты или самой интимы [171]. Нативные изображения также важны для обнаружения ИМГ (см. ниже) [172, 173].

Диагноз РА могут быть установлен на основании поперечных КТ-изображений, но важную вспомогательную роль в подтверждении диагноза и определении степени распространения играют многоплоскостные реконструкции изображения, особенно при вовлечении ветвей аорты [174, 175].

Основная роль мультidetекторной КТ состоит в предоставлении конкретных, точных данных о распространении расслоения, в том числе о длине и диаметре аорты, ИП и ЛП, вовлечении сосудов и расстояния от разрывов интимы до жизненно важных ветвей аорты [176].

Выпуклая поверхность интимы направлена, как правило, в сторону ЛП, который окружает ИП. ЛП обычно характеризуется замедленным кровотоком и большим диаметром, и может содержать тромбы [176]. При РА типа А ЛП, как правило, расположен вдоль правой передне-боковой стенки восходящей аорты и простирается дистально, по спирали, вдоль левой задне-боковой стенки нисходящей аорты. В ЛП можно наблюдать тонкие линейные участки слабого контрастирования, соответствующие частично расслоенной меди, обозначаемые как “признак паутины” — конкретная находка для идентификации ЛП. В большинстве случаев просвет, который распространяется наиболее каудально, является истинным. Важна точная идентификация ИП и ЛП чтобы понять, какие коллатерали кровоснабжаются исключительно из ЛП, а также при планируемом эндоваскулярном лечении [176].

КТ наиболее часто используется как метод визуализации для выявления ОАС и, в частности, РА [177–180] из-за скорости его выполнения, широкого распространения, доступности и отличной чувствительности — >95% при РА [177, 179]. Чувствительность

и специфичность для диагностики вовлечения ветвей дуги аорты составляют 93% и 98%, соответственно, с общей точностью 96% [177]. Диагностические находки включают в себя активную экстравазацию контрастного препарата или хорошо контрастированные скопления крови в плевральной полости, перикарде, или средостении [180].

“Правило тройного исключения” является относительно новым термином, который описывает выполнение ЭКГ-синхронизированного 64-детекторного КТ исследования, чтобы в отделении неотложной помощи оценить пациентов с острой болью в груди на предмет наличия трех потенциальных причин: РА, тромбоэмболии легочной артерии и ишемической болезни сердца. Бесспорным преимуществом КТ является быстрое выявление жизнеугрожающих источников острой боли в груди, с высоким уровнем отрицательного прогноза [88, 181]. Однако важно выявить высокомоbileный линейный внутрисосудистый дефект заполнения, который может имитировать лоскут интимы при КТ [182]. Так называемый “артефакт пульсации” является наиболее распространенной причиной ошибочного диагноза [183]. Он вызывается ударными движениями восходящей аорты во время сердечного цикла между концом диастолы и концом систолы. Потенциальная проблема артефактов пульсаций может быть устранена с помощью синхронизации с ЭКГ [77, 183, 184], либо при помощи алгоритма 180° линейной интерполирующей реконструкции [185]. Повышение плотности контрастирования в левой брахиоцефальной вене или верхней полой вене, клипы в средостении и введенные катетеры могут вызывать полосовидные артефакты в аорте, которые потенциально могут имитировать расслоение. Этого можно избежать, уделяя особое внимание объему и скорости введения внутривенного контрастного препарата [88].

#### 6.3.5.3. Магнитно-резонансная томография

МРТ считается ведущим методом для диагностики РА, с чувствительностью и специфичностью 98% [164]. Она отчетливо отражает распространение заболевания и визуализирует дистальный отдел восходящей аорты и дугу аорты более подробно, чем при ЧП ЭхоКГ [186]. Локализация первичной и повторных фенестраций почти так же точна, как при ЧП ЭхоКГ, и чувствительность составляет около 90% [186]. Идентификация интимы при МРТ остается ключевой находкой, как правило, выявляемой в первую очередь на спин-эхо неконтрастных последовательностях [187]. ИП вызывает перерыв сигнала, в то время как в ЛП наблюдается более высокая интенсивность сигнала, указывающего на турбулентный ток [188].

МРТ является очень полезным методом для обнаружения выпота в перикарде, аортальной недостаточ-

Таблица 7

## Клинические данные, полезные для оценки априорной вероятности ОАС

Условия высокого риска	Характеристики боли высокого риска	Условия высокого риска при обследовании
<ul style="list-style-type: none"> <li>Синдром Марфана (или другие заболевания соединительной ткани)</li> <li>Семейный анамнез заболеваний аорты</li> <li>Ранее известный порок аортального клапана</li> <li>Ранее известная АГА</li> <li>Предшествующие воздействия на аорту (в том числе операции на сердце)</li> </ul>	<ul style="list-style-type: none"> <li>Боль в груди, спине, или боли в животе, описываемые одной из следующих характеристик: <ul style="list-style-type: none"> <li>Резкое начало</li> <li>Большая интенсивность</li> <li>Разрывающий характер</li> </ul> </li> </ul>	<ul style="list-style-type: none"> <li>Признаки дефицита перфузии <ul style="list-style-type: none"> <li>Дефицит пульса</li> <li>Разница систолического АД</li> <li>Локальный неврологический дефицит (в сочетании с болью)</li> </ul> </li> <li>Диастолический шум на аорте (впервые появившийся и сочетающийся с болевым синдромом)</li> <li>Гипотония или шок</li> </ul>

ности или расслоения сонных артерий [164, 189]. Также могут быть четко визуализированы проксимальные отделы коронарных артерий и степень их вовлечения в расслоение [190]. Кровоток в ЛП и ИП может быть оценен количественно с использованием фазово-контрастной МРТ в режиме кино или с использованием техники тегирования [191, 192].

Несмотря на отличные характеристики этого метода, несколько методологических и практических ограничений исключают его использование в большинстве случаев и у нестабильных пациентов.

## 6.3.5.4. Аортография

При ангиографии диагноз РА основывается на “прямых” ангиографических признаках, таких, как визуализация лоскута интимы (негативное, часто мобильное линейное изображение) или выявление двух отдельных просветов; или “косвенных” признаков, включающих неровности контура аорты, жесткость или сдавление, аномалии ветвей аорты, утолщение стенки аорты и аортальная недостаточность [168]. Этот метод больше не используется для диагностики РА, за исключением коронарографии или эндоваскулярного вмешательства.

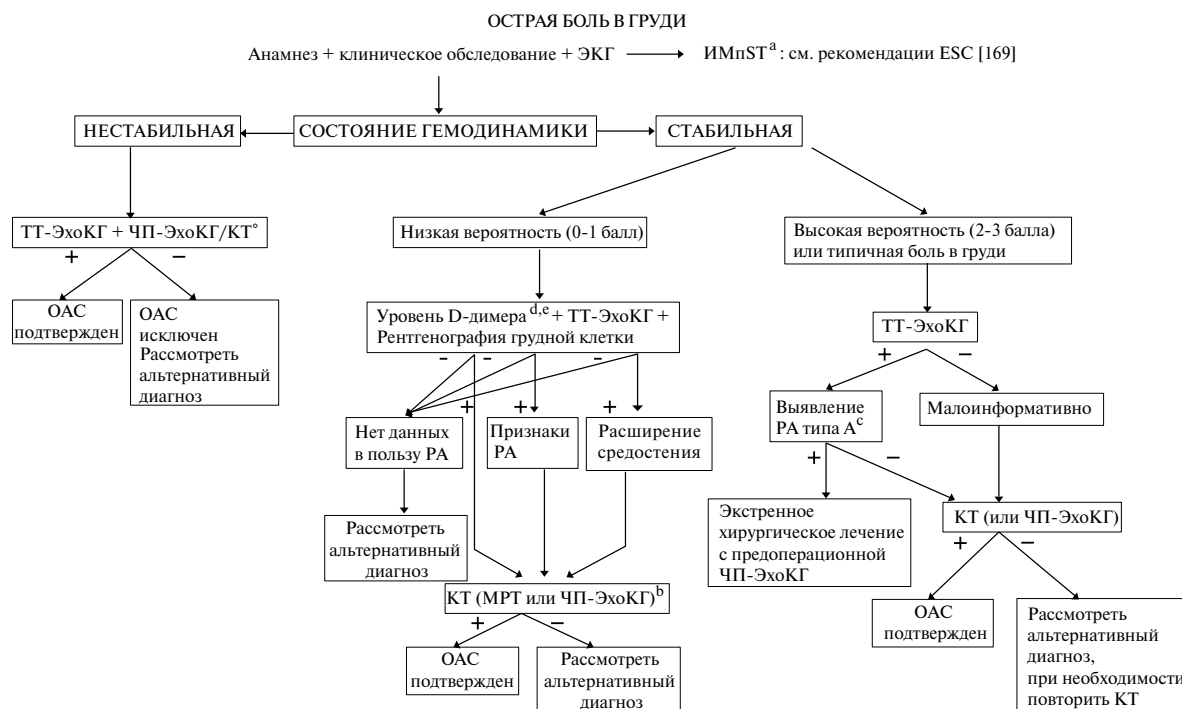
## 6.3.6. Диагностический поиск

Диагностический поиск для подтверждения или исключения РА сильно зависит от риска этого состояния *a priori*. Диагностические исследования могут давать различные результаты в соответствии с дотестовой вероятностью. В 2010г в рекомендациях Американского Колледжа Кардиологов/Американской ассоциации сердца (ACC/AHA) был предложен инструмент оценки риска на основании трех групп информационно-предрасполагающих условий, особенностей болевого синдрома, и клинического обследования, и предложена система оценки, согласно которой оценивалось число вовлеченных групп, от 0 (нет) до 3 (табл. 7) [8]. Данные IRAD свидетельствуют о чувствительности этого подхода, но проверить это пока невозможно [153]. Наличие 0, 1, 2 или 3 групп данных связано с увеличением дотестовой вероятности,

которая должна быть принята во внимание при диагностике всех ОАС, как показано в нижней части блок-схемы (рис. 6). Диагностическая диаграмма сочетает в себе дотестовые вероятности (табл. 7) в соответствии с клиническими данными, и лабораторные и визуализирующие исследования, как это и должно быть сделано в клинической практике в отделении интенсивной терапии (рис. 6).

## Рекомендации по диагностическому поиску при ОАС

Рекомендация	Класс <sup>a</sup>	Уровень <sup>b</sup>	Ссылка <sup>c</sup>
<b>Оценка анамнеза и клинической картины</b>			
У всех пациентов с подозрением на ОАС рекомендуется дотестовое определение вероятности в соответствии с состоянием пациента, симптоматикой и клиническими проявлениями.	I	B	142
<b>Лабораторные исследования</b>			
В случае подозрения на ОАС интерпретация биомаркеров всегда должна проводиться с учетом клинической вероятности.	IIa	C	
В случае низкой клинической вероятности ОАС отрицательный уровень D-димера должны рассматриваться как исключающий диагноз.	IIa	B	154-156, 159
В случае промежуточной клинической вероятности ОАС с положительным уровнем D-димера должно обсуждаться выполнение визуализирующих исследований.	IIa	B	154, 159
У больных с высокой вероятностью (2 или 3 балла) РА, определение уровня D-димера не рекомендуется.	III	C	
<b>Визуализация</b>			
ТТ-ЭхоКГ рекомендуется в качестве предварительного визуализирующего исследования.	I	C	
У нестабильных <sup>d</sup> пациентов с подозрением на ОАС рекомендуется проведение следующих диагностических методов в соответствии с их доступностью и опытом специалистов:			
• ЧП-ЭхоКГ	I	C	
• КТ	I	C	



**Рис. 6.** Блок-схема принятия решений на основе дотестовой чувствительности ОАС.

**Примечание:** <sup>a</sup> — ИМпСТ в редких случаях может быть ассоциирован с ОАС, <sup>b</sup> — при наличии условий, характеристик пациента и опыта врача, <sup>c</sup> — доказательство РА типа А при наличии отслойки интимы, аортальной регургитации и/или перикардального выпота, <sup>d</sup> — предпочтительно "анализ по месту лечения" (point-of-care) или классическое тестирование, <sup>e</sup> — также тропонин для определения наличия инфаркта миокарда без подъема ST.

**Сокращения:** ОАС — острый аортальный синдром, РА — расслоение аорты, КТ — компьютерная томография, МРТ — магнитно-резонансная томография, ЧП-ЭхоКГ — чреспищеводная эхокардиография, ТТ-ЭхоКГ — трансторакальная эхокардиография, ИМпСТ — инфаркт миокарда с подъемом ST.

У стабильных пациентов с подозрением на ОАС рекомендуется проведение следующих диагностических методов в соответствии с их доступностью и опытом специалистов:			
• КТ	I	C	
• МРТ	I	C	
• ЧП-ЭхоКГ	IIa	C	
В случае изначально отрицательного результата визуализирующего исследования с сохраняющимся подозрением на ОАС рекомендуется проведение повторных исследований (КТ или МРТ).	I	C	
Выполнение обзорной рентгенографии грудной клетки может обсуждаться при низкой клинической вероятности ОАС.	IIb	C	
В случае неосложненного РА типа В и консервативном лечении рекомендуется выполнение повторных визуализирующих исследований (КТ или МРТ) <sup>e</sup> в течение первых дней лечения.	I	C	

**Примечание:** <sup>a</sup> — класс рекомендации, <sup>b</sup> — уровень доказательности, <sup>c</sup> — ссылки, поддерживающие уровень доказательности, <sup>d</sup> — нестабильное состояние означает очень сильную боль, тахикардию, тахипноэ, гипотензию, цианоз, и/или шок, <sup>e</sup> — МРТ предпочтительнее у молодых пациентов для ограничения воздействия рентгеновских лучей.

**Сокращения:** ОАС — острый аортальный синдром, РА — расслоение аорты, КТ — компьютерная томография, МРТ — магнитно-резонансная томография, ЧП-ЭхоКГ — чреспищеводная эхокардиография, ТТ-ЭхоКГ — трансторакальная эхокардиография.

### 6.3.7. Лечение

Подвергается ли пациент каким-либо вмешательствам или нет, важным аспектом является лекарственная терапия для контроля боли и статуса гемодинамики (Раздел 5.1).

#### 6.3.7.1. Расслоение аорты типа А

Методом выбора является хирургическое лечение. При остром РА типа А летальность без операции составляет 50% в течение первых 48 ч. Несмотря на улучшения хирургических и анестезиологических методик, госпитальная летальность (25%) и частота неврологических осложнений (18%) остаются высокими [193, 194]. Тем не менее, операция снижает 1-месячную летальность с 90% до 30%. Преимущество операции над консервативной терапией является очевидным при оценке отдаленного периода [195].

На основании этих доказательств все пациенты с РА типа А должны лечиться хирургически; тем не менее, кома, шок вследствие тампонады перикарда, мальперфузии коронарных или периферических артерий, и инсульт являются важными прогностическими факторами, влияющими на послеоперационную смертность. О преимуществе хирургического лечения над консервативным уже сообщалось, даже у пациентов с неблагоприятными проявлениями и/или серьезными сопутствующими заболеваниями.

При анализе 936 больных с РА типа А из регистра IRAD возрастом до 80 лет, госпитальная летальность была значительно ниже после хирургического лечения по сравнению с консервативной терапией. У восьмидесятилетних пациентов госпитальная летальность после операции была ниже, чем при консервативном лечении (37,9 против 55,2%); однако эта разница была статистически незначимой, вероятно, из-за ограниченного размера выборки больных старше 80 лет [196]. В то время, как некоторые исследователи сообщили об отличных хирургических результатах и улучшении качества жизни у пожилых людей [197], другие выявили больший уровень послеоперационных неврологических осложнений [198]. На основании имеющихся данных возраст сам по себе не должен рассматриваться как критерий исключения для хирургического лечения.

Для достижения оптимального результата хирургического лечения острого РА типа А в аспекте долгосрочных перспектив, включая риск поздней смертности и реопераций в отдаленном периоде, должны быть рассмотрены следующие моменты. В большинстве случаев аортальная недостаточность связана с острым РА типа А, аортальный клапан является по существу нормальным и может быть сохранен путем применения клапаносберегающего вмешательства на корне аорты [199–203]. В качестве альтернативы, учитывая экстренную ситуацию, может быть выполнено протезирование аортального клапана. В любом случае, предпочтительным является протезирование корня аорты, если расслоение затрагивает, по крайней мере, один синус Вальсальвы, нежели выполнение только надкоронарного протезирования аорты. Последнее связано с поздней дилатацией синусов аорты и рецидивом аортальной недостаточности, и требует повторной операции, связанной с высоким риском осложнений [202, 203]. Существуют различные методы реимплантации или сохранения устьев коронарных артерий. Обсуждаемым вопросом является объем вмешательства на аорте; протезирование восходящей аорты или дуги по типу *hemiarc* технически проще и эффективно закрывает область первичной фенестрации, но оставляет большую часть пораженной аорты без коррекции. У пациентов с висцеральной или почечной мальперфузией при остром РА типа А первичная фенестрация часто располагается в нисходящей аорте. У этих больных эффективными могут быть распространенные методы лечения, такие, как процедура “замороженный хобот слона” для того, чтобы закрыть область первичной фенестрации и снизить давление на ИП. Несомненной является важность интраоперационной аортоскопии и немедленной послеоперационной томографии, в идеале, в условиях гибридной операционной, для подтверждения или исключения эффективности коррекции. В противоположность этому, более

обширная реконструкция, включая протезирование восходящей аорты и дуги аорты и интегрированная изоляция нисходящей аорты при помощи стент-графта [103, 105] (“замороженный хобот слона”) в качестве одноэтапной процедуры является технически более сложной и удлиняет операцию, с повышением риска неврологических осложнений [204], но обладает преимуществами полной реконструкции с низкой вероятностью реопераций в отдаленном периоде [205]. Если расслоение распространяется на ветви дуги аорты, должна обсуждаться методика их реимплантации “конец-в-конец” с использованием отдельных браншей протеза аорты, а не классическая техника имплантации на “площадке” [206–208].

В настоящее время отсутствует единое мнение относительно хирургического лечения пациентов с РА типа А с неврологическим дефицитом или находящихся в состоянии комы. Хотя эта ситуация обычно ассоциируется с плохим послеоперационным прогнозом, восстановление происходит при достижении быстрой реперфузии мозга [114, 209], особенно если время между появлением симптомов и доставкой в операционную <5 часов [210].

Одним из основных факторов, влияющих на исход хирургического лечения, является исходное присутствие мезентериальной мальперфузии. Синдром мальперфузии развивается у до 30% пациентов с острым РА. Ишемия внутренних органов и/или конечностей вызвана динамическим сжатием ИП вследствие повышения давления в ЛП в результате большого проксимального притока в ЛП грудной аорты и недостаточным оттоком в дистальную аорту. Мальперфузия также может быть вызвана распространением отслойки интимы на органные/периферические артерии, в результате чего возникает статичная обструкция, похожая на стеноз. В большинстве случаев мальперфузия вызвана сочетанием динамической и статической обструкции; поэтому в отношении пациентов с мальперфузией внутренних органов следует рассматривать хирургическое/гибридное лечение. У пациентов с синдромом динамической мальперфузии используется фенестрирование интимы для создания достаточного дистального сообщения между ИП и ЛП и снижения давления в ЛП. Классический метод включает пункцию интимы из ИП в ЛП с помощью иглы Brockenborough, используя трансфеморальный доступ [211, 212]. Прокол осуществляется на уровне максимального сжатия ИП в брюшной аорте. Для контроля пункции ЛП полезным может быть ВСУЗИ [213]. Для создания одного или нескольких больших сообщений между двумя просветами используется баллонный катетер диаметром 12–18 мм. Альтернативный метод (техника “ножниц”) [214] для фенестрации лоскутов интимы основывается на введении двух жестких проволочных проводников, по одному в ИП и ЛП, через один



трансфеморальный 8F проводниковый катетер. Катетер сдвигается по двум направляющим проводникам от наружной подвздошной артерии до висцеральных артерий с созданием большой зоны сообщения.

Хотя и выполняемая с высоким уровнем технического успеха, фенестрация сама по себе в одиночку не может полностью решить проблему мальперфузии. По данным последних исследований, 75% пациентов, перенесших фенестрацию, требуются дополнительные эндоваскулярные вмешательства (например, стентирование) для ликвидации ишемии [215].

Само по себе эндоваскулярное лечение применялось у отдельных пациентов с РА типа А, однако в настоящее время не является общепринятым [216, 217].

#### 6.3.7.2. Лечение расслоения аорты типа В

Естественное течение РА типа часто неосложненное, поэтому в отсутствие мальперфузии или (ранних) признаков прогрессии заболевания пациента можно смело стабилизировать путем только медикаментозной терапии, контролировать болевой синдром и АД.

##### 6.3.7.2.1. Неосложненное расслоение аорты типа В:

###### 6.3.7.2.1.1. Медикаментозная терапия

Пациенты с неосложненным РА типа В лечатся консервативно; цели: контроль болевого синдрома, частоты сердечных сокращений и АД, а также пристальное наблюдение за возможными признаками прогрессирования заболевания и/или мальперфузии (Раздел 5.1). При необходимости выполняются повторные визуализирующие исследования, предпочтительно — МРТ или КТ.

###### 6.3.7.2.1.2. Эндоваскулярное лечение заболеваний грудной аорты

Эндоваскулярное лечение грудной аорты (thoracic endovascular aortic repair — TEVAR) направлено на стабилизацию РА и предотвращение развития поздних осложнений путем инициации процесса ремоделирования аорты. Облитерация области проксимальной фенестрации интимы путем имплантации покрытого стент-графта перенаправляет поток крови в ИП, тем самым улучшая дистальную перфузию. Тромбоз в ЛП приводит к его уменьшению, концептуально предотвращает дегенерацию аневризмы и, в конечном счете, ее разрыв, с течением времени. Пока имеется мало данных о сравнении TEVAR и медикаментозной терапии у больных с неосложненным РА типа В. В исследование INSTEAD (Investigation of Stent Grafts in Patients with Type B AD) были рандомизированы в общей сложности 140 пациентов с подострым (>14 дней) неосложненным РА типа В [218]. Двухлетнее наблюдение показало эффективность TEVAR (ремоделирование аорты

было достигнуто у 91,3% больных после TEVAR против 19,4% пациентов, получавших медикаментозное лечение;  $P<0,001$ ); однако TEVAR не продемонстрировало наличие клинических преимуществ в сравнении с медикаментозной терапией (выживаемость:  $88,9\pm 3,7\%$  с TEVAR против  $95,6\pm 2,5\%$  с оптимальной медикаментозной терапией;  $P=0,15$ ). Согласно последним данным, длительное наблюдение в этом исследовании (INSTEAD -XL) продемонстрировало летальность, ассоциированную с аортой (6,9 против 19,3%, соответственно;  $p=0,04$ ) и прогрессирование заболевания (27,0 против 46,1%, соответственно;  $P=0,04$ ) существенно ниже у больных через 5 лет после TEVAR по сравнению с теми, кто получал только медикаментозное лечение [219]. Относительно общей смертности никакой разницы найдено не было. О похожих наблюдениях недавно сообщалось по данным регистра IRAD, в который, однако, также были включены пациенты со осложненным РА [220].

##### 6.3.7.2.2. Осложненное расслоение аорты типа В аорты: эндоваскулярное лечение.

###### 6.3.7.2.2.1. Эндоваскулярное лечение грудной аорты

TEVAR является методом выбора при осложненном остром РА типа В [11]. Целями TEVAR являются закрытие "первичной" фенестрации и зон перфорации в нисходящей аорте. Кровоток перенаправляется в ИП, что ведет к улучшению дистальной перфузии путем декомпрессии. Этот механизм может способствовать разрешению мальперфузии висцеральных или периферических артерий. Кроме того, провоцируется тромбообразование в ЛП, что инициирует ремоделирование и стабилизацию аорты.

Термин "осложненное" означает постоянные или периодические боли, неконтролируемую гипертензию несмотря на полномасштабное лечение, раннее расширение аорты, мальперфузию и признаки разрыва (гемоторакс, увеличивающаяся периаортальная и медиастинальная гематома). Дополнительные факторы, такие, как диаметр ЛП, расположение первичной фенестрации и ретроградный компонент расслоения дуги аорты считаются существенно влияющими на прогноз [221]. Будущие исследования должны определить, будет ли в этих подгруппах эффективным эндоваскулярное лечение.

В отсутствие проспективных рандомизированных клинических исследований (РКИ) растет объем свидетельств о значительном преимуществе TEVAR над открытыми хирургическими вмешательствами у больных с острым осложненным РА типа В. По данным проспективного многоцентрового Европейского реестра, включающего 50 больных, 30-дневная летальность составила 8%, частота инсультов и ишемии спинного мозга — 8% и 2%, соответственно [222].

## 6.3.7.2.2.2. Хирургическое лечение

Поражение артерий нижних конечностей, выраженная извитость подвздошных артерий, ангуляция дуги аорты с формированием острых углов, а также отсутствие проксимальной посадочной зоны для стент-графта являются факторами, определяющими показания к открытому хирургическому лечению острого осложненного РА типа В. Цель открытого хирургического вмешательства состоит в протезировании нисходящей аорты дакроновым протезом и перенаправлении кровотока в ИП дистальнее расположенных отделов аорты путем закрытия ЛП на уровне дистального анастомоза, а также в улучшении перфузии и декомпрессии ИП, что может ликвидировать мальперфузию [223].

В связи с тем, что у большинства пациентов проксимальная фенестрация стенки аорты расположена рядом с устьем левой подпочечной артерии, операция должна выполняться в условиях глубокого гипотермического циркуляторного ареста и с использованием в качестве доступа левосторонней торакотомии. Эта хирургическая методика дает возможность формировать “открытый” проксимальный анастомоз с нерасслоенным дистальным отделом дуги аорты. Хотя результаты хирургического лечения и улучшились за последние десятилетия, они остаются неоптимальными, с показателями госпитальной летальности в диапазоне 25–50% [224]. Ишемия спинного мозга (6,8%), инсульт (9%), мезентериальная ишемия/инфаркт кишки (4,9%) и острая почечная недостаточность (19%) являются осложнениями, ассоциированными с открытым хирургическим лечением [225].

В настоящее время хирургическое лечение редко проводится в случаях осложненного РА типа В, и его во многих случаях заменило эндоваскулярное лечение. В большинстве случаев операция на аорте должна проводиться в условиях глубокого гипотермического циркуляторного ареста через левостороннюю заднебоковую торакотомию. Пережатие аорты дистальнее левой подпочечной артерии в большинстве случаев может быть непрактичным из-за локализации проксимальной фенестрации, которая наиболее часто располагается рядом с устьем левой подпочечной артерии. Цель хирургического вмешательства заключается в резекции первичной фенестрации и протезировании расслоенной нисходящей аорты; как следствие, кровь перенаправляется в ИП, что улучшает перфузию и способствует декомпрессии ИП в торако-абдоминальном отделе аорты. Этот механизм может разрешать мальперфузию висцеральных и периферических артерий. В отдельных клинических ситуациях для лечения осложненных форм острого РА типа В и отсутствии проксимальной посадочной зоны может обсуждаться методика “замороженного хобота слона”, так как она устраняет риск ретроградного РА типа А [226].

## Рекомендации по лечению РА

Рекомендация	Класс <sup>а</sup>	Уровень <sup>б</sup>	Ссылка <sup>с</sup>
У всех пациентов с РА рекомендуется проведение медикаментозной терапии, включающей обезболивание и стабилизацию АД.	I	C	
У пациентов с РА типа А рекомендуется проведение экстренного хирургического вмешательства.	I	B	1, 2
У больных с острым РА типа А и мальперфузией внутренних органов должно обсуждаться гибридное лечение (т.е. протезирование восходящей аорты и/или дуги аорты и любое чрескожное вмешательство на аорте или ее ветвях).	IIa	B	2, 118, 202–204, 227
При неосложненном РА типа В всегда должно рекомендоваться проведение медикаментозной терапии.	I	C	
При неосложненном РА типа В должно обсуждаться выполнение TEVAR.	IIa	B	218, 219
При осложненном РА типа В рекомендуется выполнение TEVAR.	I	C	
При осложненном РА типа В может обсуждаться хирургическое лечение.	IIb	C	

**Примечание:** <sup>а</sup> — класс рекомендации, <sup>б</sup> — уровень доказательности, <sup>с</sup> — ссылки, поддерживающие уровень доказательности.

**Сокращения:** РА — расслоение аорты, TEVAR — эндоваскулярное лечение грудной аорты.

## 6.4. Интрамуральная гематома

## 6.4.1. Определение

ИМГ аорты — это один из вариантов ОАС, когда происходит формирование гематомы в медио аорты при отсутствии ЛП и разрыва интимы (фенестрации). ИМГ диагностируется на основании наличия утолщения стенки аорты >5 мм округлой формы или в виде полумесяца, и при отсутствии кровотока. Эта состояние может составлять 10–25% от всех случаев ОАС. Вовлечение восходящей аорты и дуги аорты (тип А) происходит в 30% и 10% случаев, соответственно, в то время как поражение нисходящей грудной аорты (тип В) выявляется в 60–70% случаях [228, 229].

## 6.4.2. Диагностика

Для обнаружения острой ИМГ аорты ТТ-ЭхоКГ недостаточно из-за ее низкой чувствительности. Граничным пределом для ИМГ является значение 5 мм [230], и чувствительность ТТ-ЭхоКГ для ее обнаружения составляет менее 40%. Следовательно, ТТ-ЭхоКГ не может быть использована в качестве единственного метода визуализации у пациентов с подозрением на ОАС [231].

КТ и МРТ являются ведущими методами для диагностики и классификации интрамуральной гематомы. При оценке состояния аорты при КТ определяющее значение для диагностики ИМГ имеют изображения без контрастного усиления.



Таблица 8

## Предикторы осложнений ИМГ

Стойкий и рецидивирующий болевой синдром, несмотря на агрессивное лечение [241]
Трудно контролируемое АД [228]
Вовлечение восходящей аорты [228, 237, 242]
Максимальный диаметр аорты $\geq 50$ мм [178, 242]
Прогрессивное утолщение стенки аорты ( $>11$ мм) [243]
Увеличение диаметра аорты [243]
Рецидивирующий плевральный выпот [241]
ПАЯ или язвopodobная проекция вторично по отношению к ограниченному расслоению пораженного сегмента [241, 244-246]
Выявление ишемии внутренних органов (мозга, миокарда, почек, кишечника и т.д.)

Высокоплотное серповидное утолщение аорты, распространяющееся в продольной, неспиралевидной плоскости, является отличительной чертой данной патологии. В отличие от РА, просвет аорты при наличии ИМГ редко сужается, а после введения контраста не визуализируются лоскуты интимы или не усиливается контрастирование стенки аорты. Использование КТ с комбинацией нативных изображений и изображений с контрастным усилением при диагностике ИМГ обеспечивает чувствительность до 96% [232]. Нечасто, однако, при КТ бывает трудно дифференцировать ИМГ от атеросклеротического утолщения аорты, тромботических масс, или тромбированного расслоения. При этих обстоятельствах ценным методом, разрешающим эти проблемы, может стать МРТ, особенно при регистрации градиент-эхо последовательностей в режиме кино [79, 233, 234]. При МРТ также возможно определение возраста гематомы на основе сигнальных характеристик различных продуктов распада гемоглобина [88, 187].

При острых ИМГ типов А и В необходимо тщательно анализировать изображения и попытаться локализовать первичную фенестрацию, которая очень часто присутствует и, следовательно, может помочь в выборе метода лечения, особенно при обсуждении возможности TEVAR.

#### 6.4.3. Клиническое течение, морфологические изменения и осложнения

Показатели летальности при медикаментозном лечении в Европе и США высоки [228, 229, 235-238], в отличие от Азии [239, 240]. По данным IRAD, госпитальная летальность при ИМГ типа А похожа на таковую при РА типа А и обусловлена близостью поражения к аортальному клапану [229]. С другой стороны, в ряде исследований было показано, что 30-40% ИМГ типа А трансформировались в РА, с наибольшим риском в первые 8 дней после начала заболевания [236]. При острой ИМГ типа В риск госпитальной летальности составляет  $<10\%$ , аналогично РА типа В [228]. Предикторы осложнений острой фазы ИМГ приведены в таблице 8.

В целом, отдаленный прогноз у пациентов с ИМГ более благоприятен по сравнению с больными с РА [247, 248]. Однако 5-летняя выживаемость при ИМГ находится в диапазоне 43-90%, в зависимости от характеристик пациентов [178, 228, 236]. Локальное разрушение, обозначаемое как похожая на язву проекция (ulcer-like projection — ULP) аорты, может появиться в течение первых дней или через несколько месяцев после острого появления симптоматики (Web рис. 14), и этим отличается от ПАЯ, которая связана с атеросклерозом стенки аорты [241, 248]. Хотя при ULP восходящей аорты прогноз неблагоприятный [248], при

ИМГ типа В течение заболевания более доброкачественное [241, 248]. Похоже, что чем больше начальная глубина ULP, тем выше риск ассоциированных осложнений [247, 249, 250].

#### 6.4.4. Показания к операции и эндоваскулярному вмешательству на грудной аорте

Терапевтическое лечение при острой ИМГ должна быть аналогично таковому при РА.

##### 6.4.4.1. Интрамуральная гематома типа А

Экстренное хирургическое лечение показано в осложненных случаях при наличии выпота в перикард, периаортальной гематомы или большой аневризмы, а неотложная операция ( $<24$  ч после установления диагноза) требуется при большинстве ИМГ типа А. У пожилых или имеющих серьезные сопутствующие заболевания пациентов разумным вариантом может быть начальное консервативное лечение "ожидать и наблюдать" (оптимальная медикаментозная терапия с контролем АД, болевого синдрома и повторными визуализирующими исследованиями), особенно при отсутствии дилатации аорты ( $<50$  мм) и толщины ИМГ  $<11$  мм [239, 240].

##### 6.4.4.2. Интрамуральная гематома типа В

Первичным подходом при этом состоянии является медикаментозная терапия. Показания к эндоваскулярному лечению или открытой операции такие же, как и при РА типа В. Подгруппа пациентов с расширением аорты или ULP должна тщательно оцениваться, и при сохраняющейся или рецидивирующей симптоматике либо при прогрессивном расширении аорты лечение должно быть более агрессивным [250]. Показаниями для вмешательства (TEVAR предпочтительнее открытой операции) в острой фазе являются расширение ИМГ несмотря на медикаментозное лечение, и разрыв интимы по данным КТ с контрастным усилением.

**Таблица 9**  
**Диагностическое значение**  
**различных методов визуализации при ОАС**

Поражение	ТТ-ЭхоКГ	ЧП-ЭхоКГ	КТ	МРТ
Расслоение восходящей аорты	++	+++	+++	+++
Расслоение дуги аорты	+	+	+++	+++
Расслоение нисходящей аорты	+	+++	+++	+++
Размер	++	+++	+++	+++
Внутристеночный тромб	+	+++	+++	+++
Интрамуральная гематома	+	+++	++	+++
Пенетрирующая аортальная язва	++	++	+++	+++
Вовлечение ветвей аорты	+ <sup>a</sup>	(+)	+++	+++

**Примечания:** <sup>a</sup> – могут быть улучшены в сочетании с ультразвуковым исследованием сосудов (сонных, подключичных, позвоночных, чревных, мезентерических и почечных артерий).

+++ — отлично, ++ — слабо, + — плохо, (+) — плохо и непостоянно.

**Сокращения:** КТ — компьютерная томография, МРТ — магнитно-резонансная томография, ЧП-ЭхоКГ — чреспищеводная эхокардиография, ТТ-ЭхоКГ — трансторакальная эхокардиография.

#### Рекомендации по ведению пациентов с ИМГ

Рекомендация	Класс <sup>a</sup>	Уровень <sup>b</sup>
У всех пациентов с ИМГ рекомендуется проведение медикаментозной терапии, включающей обезболивание и стабилизацию АД.	I	C
В случаях ИМГ типа А рекомендуется проведение экстренного хирургического вмешательства.	I	C
В случаях ИМГ типа В рекомендуется проведение медикаментозной терапии под строгим контролем.	I	C
При неосложненной ИМГ типа В показано выполнение повторных визуализирующих исследований (МРТ или КТ).	I	C
При осложненной ИМГ <sup>c</sup> типа В должно обсуждаться выполнение TEVAR.	Ila	C
При осложненной ИМГ типа В может обсуждаться хирургическое лечение.	Ilb	C

**Примечание:** <sup>a</sup> — класс рекомендации, <sup>b</sup> — уровень доказательности, <sup>c</sup> — неосложненная/осложненная ИМГ означает отсутствие или наличие рецидивирующего болевого синдрома, расширения ИМГ, периаортальной гематомы, разрушения интимы.

**Сокращения:** КТ — компьютерная томография, ИМГ — интрамуральная гематома, МРТ — магнитно-резонансная томография, TEVAR — эндоваскулярное лечение грудной аорты.

## 6.5. Пенетрирующая аортальная язва

### 6.5.1. Определение

ПАЯ определяется как язва атеросклеротической бляшки аорты, проникающая через внутреннюю эластическую пластинку в медию [251]. Такие поражения составляют 2-7% от всех ОАС [252]. Распространение язвенного процесса может либо привести к развитию ИМГ, ложной аневризмы, или даже разрыву аорты или острому РА [253]. Естественное течение этого заболевания характеризуется прогрессивным расширением аорты и образованием мешотчатой или веретенообразной аневризмы, что особенно быстро происходит в восходя-

щей аорте (тип А ПАЯ) [245, 251, 253, 254]. ПАЯ часто встречается в условиях выраженного атеросклероза грудной аорты, бывает множественной, и может сильно различаться по размеру и глубине поражения сосудистой стенки [255]. Наиболее распространенной локализацией ПАЯ является средняя и нижняя трети нисходящей грудной аорты (тип В ПАЯ). Реже, язвы находятся в дуге аорты или брюшной аорте, в то время как вовлечение восходящей аорты наблюдается редко [245, 251, 256, 257]. Общими чертами больных с ПАЯ являются пожилой возраст, мужской пол, курение табака, гипертензия, ишемическая болезнь сердца, хроническая обструктивная болезнь легких, и сопутствующие АБА [256-258]. Симптомы могут быть аналогичны тем, которые имеются при РА, хотя они более часто проявляются у пожилых пациентов и редко манифестируют в виде признаков мальперфузии органов [259]. Симптомы могут указывать на экстренную ситуацию при вовлечении адвентиции и возможном разрыве аорты. КТ является методом выбора для диагностики ПАЯ на основании выпячивания контрастированной медики через кальцинированную бляшку.

### 6.5.2. Диагностическая визуализация

При нативной КТ ПАЯ напоминает ИМГ. Контрастное КТ, в том числе с использованием аксиальных и многоплоскостных преобразований, является методом выбора для диагностики ПАЯ. Характерным признаком является локализованное изъязвление, проникающее через интиму аорты в стенку в средней и дистальной трети нисходящей грудной аорты. Локальное утолщение или выраженное затухание сигнала от прилежащей соседней стенки аорты предполагает наличие ассоциированной ИМГ. В данном аспекте, потенциальным недостатком МРТ по сравнению с КТ является его неспособность выявить смещение кальцинатов интимы, что часто сопровождается ПАЯ (табл. 9).

### 6.5.3. Ведение

При ОАС, обусловленном ПАЯ, целью лечения является предотвращение разрыва аорты и прогрессирования острого РА. Показания для вмешательства включают рецидивирующий и неутрачиваемый болевой синдром, признаки отграниченного разрыва, такие, как быстро расширяющаяся ПАЯ, ассоциированная периаортальная гематома или выпот в плевральную полость [241, 258, 259].

Было высказано предположение, что бессимптомные ПАЯ диаметром >20 мм или шейкой >10 мм представляют собой более высокий риск прогрессирования заболевания, и больные с подобными находками могут быть кандидатами для раннего вмешательства [241]. Однако другие исследования

не подтвердили наличие связи между размером и показаниями к операции [253]. В настоящее время исследуется значение ФДГ-ПЭТ/КТ для оценки степени и распространения воспалительного поражения в качестве маркера нестабильности аорты и возможного определения тактики ведения пациентов [86].

#### 6.5.4. Интервенционное лечение

В настоящее время отсутствуют данные о РКИ пациентов с ИМГ, сравнивающих открытое хирургическое и эндоваскулярное лечение.

Выбор метода лечения основывается, преимущественно, на анатомических особенностях, клинических проявлениях, и особенностях сопутствующих заболеваний. Так как у этих пациентов часто традиционное хирургическое лечение не показано из-за преклонного возраста и сопутствующих заболеваний, то поражения, вследствие их сегментарной природы, представляют собой идеальную анатомическую цель для стентирования — при данных состояниях все шире и с обнадеживающими результатами применяется TEVAR [255, 259–261].

#### Рекомендации по ведению пациентов с пенетрирующей аортальной язвой

Рекомендация	Класс <sup>a</sup>	Уровень <sup>b</sup>
У всех пациентов с ПАЯ рекомендуется проведение медикаментозной терапии, включающей обезболивание и стабилизацию АД.	I	C
В случаях ПАЯ типа А должно обсуждаться проведение экстренного хирургического вмешательства.	IIa	C
В случаях ПАЯ типа В рекомендуется проведение медикаментозной терапии под строгим контролем.	I	C
При неосложненной ПАЯ типа В показано выполнение повторных визуализирующих исследований (МРТ или КТ).	I	C
При осложненной ПАЯ типа В должно обсуждаться выполнение TEVAR.	IIa	C
При осложненной ПАЯ типа В может обсуждаться хирургическое лечение.	IIb	C

**Примечание:** <sup>a</sup> — класс рекомендации, <sup>b</sup> — уровень доказательности.

**Сокращения:** КТ — компьютерная томография, МРТ — магнитно-резонансная томография, ПАЯ — пенетрирующая аортальная язва, TEVAR — эндоваскулярное лечение грудной аорты.

#### 6.6. Псевдоаневризма аорты

Псевдоаневризма аорты (ложная аневризма) определяется как расширение аорты из-за разрушения всех слоев ее стенки, которое ограничивается только периаортальной соединительной тканью. Когда давление псевдоаневризмы на окружающие ткани аорты превысит максимально выдерживаемое значение, происходит фатальный разрыв. Другим жизнеугрожающим осложнением является образование фистул и сдавление или эрозии окружающих структур из-за

постепенного увеличения размера псевдоаневризмы аорты. Ложные аневризмы грудной аорты, как правило, являются вторичными по отношению к тупой травме грудной клетки, резкому замедлению при автоавариях, падениях и спортивных травмах [262]. Ятрогенные псевдоаневризмы возникают после операций на аорте и эндоваскулярных вмешательств [263–265]. Редко, псевдоаневризмы аорты бывают вторичными по отношению к инфекционному поражению аорты (грибковые аневризмы) и пенетрирующим язвам.

У больных с псевдоаневризмами аорты при возможности и вне зависимости от размеров аорты показано выполнение открытых хирургических вмешательств. В настоящее время отсутствуют РКИ, сравнивающие результаты открытых хирургических и эндоваскулярных вмешательств при псевдоаневризмах аорты. Выбор лечения базируется на основе анатомических особенностей, клинических проявлений и сопутствующих заболеваний.

#### 6.7. (Отграниченный) разрыв аневризмы аорты

Отграниченный разрыв должен быть заподозрен у всех пациентов с острой болью, когда при визуализирующем исследовании обнаруживается аневризма аорты с сохранной стенкой. В этих условиях рецидивирующий или стойкий болевой синдром, а также плевральные выпот или асцит, особенно прогрессирующие, свидетельствуют о высоком риске разрыва аорты. При визуализации разрыв аорты может быть трудно дифференцировать от отграниченного разрыва аорты. В отличие от выявления разрыва свободной стенки (когда разрушение всех слоев стенки аорты приводит к образованию массивной гематомы), при отграниченном разрыве аневризмы аорты (с или без образования ложной аневризмы), периваскулярная гематома маскируется периаортальными структурами: плеврой, перикардом и забрюшинным пространством, а также окружающими органами. Таким образом, пациенты с отграниченным разрывом аорты гемодинамически стабильны.

##### 6.7.1. Отграниченный разрыв АГА

###### 6.7.1.1. Клиническая картина

У пациентов с отграниченным разрывом АГА обычно остро развивается боль в груди и/или в спине. Одномоментная боль в животе может присутствовать у больных с симптомными торако-абдоминальными аневризмами. Открытый разрыв свободной стенки аорты, как правило, быстро приводит к внутреннему кровотечению и смерти. Острая дыхательная недостаточность может быть результатом свободного разрыва аорты в левую половину грудной клетки. Редко, эрозия в структуры средостения может привести к кровохарканию вследствие аортобронхиального свища или рвоте кровью из-за аорто-пищеводной

фистулы. Локализация разрыва имеет первостепенное значение, так как она влияет на прогноз и ведение пациентов. Как правило, чем ближе расположение аневризмы к аортальному клапану, тем выше риск неблагоприятного исхода. Менее половины всех пациентов с разрывом аорты прибывают в больницу живыми; смертность может достигать 54% за 6 ч и 76% через 24 ч после начала заболевания [123].

#### 6.7.1.2. Диагностическое обследование

При подозрении на (отграниченный) разрыв АГА показано выполнение КТ с использованием протокола, включающего нативные изображения для обнаружения ИМГ, и визуализацию после введения контрастного вещества для выявления зон затека, указывающих на разрыв. В дополнение к исследованию всей аорты, визуализация должна охватывать подвздошные и бедренные артерии для получения достаточного объема информации для планирования хирургического или эндоваскулярного лечения. Отграниченный (также называемый надвигающимся) разрыв АГА является показанием для экстренного лечения из-за неминуемой опасности внутреннего кровотечения и смерти. Как правило, при отсутствии противопоказаний, симптомные пациенты должны лечиться хирургически независимо от диаметра аневризмы из-за риска разрыва аорты [266]. Необходимо тщательно соблюдать баланс между открытыми хирургическими и эндоваскулярными методами лечения с точки зрения рисков и выгоды в каждом конкретном случае, в том числе в зависимости от опыта конкретного медицинского учреждения. Планирование и выполнение TEVAR при (отграниченном) разрыве АГА должно выполняться в соответствии с недавним согласительным документом ESC/Европейской Ассоциации по Кардиоторакальной Хирургии [11]. К благоприятным анатомическим факторам для эндоваскулярного лечения относятся наличие адекватных проксимальных и дистальных зон посадки для протеза и адекватные подвздошные/бедренные сосуды для сосудистого доступа.

#### 6.7.1.3. Лечение

Отграниченный разрыв АГА является состоянием, требующим срочного лечения, так как после прорыва свободной стенки большинство пациентов не выживает. Традиционным методом лечения при этом состоянии была открытая операция, однако альтернативным методом у подходящих пациентов стало эндоваскулярное лечение. В мета-анализе 28 ретроспективных исследований, сравнивающих открытые и эндоваскулярные методы лечения в общей сложности 224 пациентов, докладывается о 30-дневной летальности 33% при открытом хирургическом лечении и 19% в группе TEVAR ( $P=0,016$ ) [267]. В ретроспективном многоцентровом исследовании 161 паци-

ента 30-дневная летальность в группах хирургического лечения и TEVAR составили 25% и 17%, соответственно, ( $P=0,26$ ) [268]. Кумулятивные осложнения, включающие смерть, инсульт или стойкую парализацию, развились у 36% пациентов в группе открытой реконструкции в сравнении с 22% в группе TEVAR. В исследовании США Nationwide Inpatient Sample было идентифицировано 923 больных, которым выполнялись операции по поводу разрыва нисходящей АГА между 2006 и 2008 гг, и у которых не было сопутствующих поражений аорты. Из этих больных 61% были оперированы открыто и 39% перенесли TEVAR. Нескорректированная госпитальная летальность составила 29% при открытых операциях и 23% при TEVAR ( $P=0,064$ ) [269]. После многофакторной коррекции вероятности летальности, осложнений и неспособности спасти пациентов были похожи для открытых операций и TEVAR.

#### Рекомендации по лечению (отграниченного) разрыва АГА

Рекомендация	Класс <sup>a</sup>	Уровень <sup>b</sup>
У пациентов с подозрением на разрыв АГА для подтверждения диагноза рекомендуется выполнение экстренной КТ-ангиографии.	I	C
У больных с острым отграниченным разрывом АГА рекомендуется экстренное хирургическое лечение.	I	C
При наличии подходящих анатомических условий и опыта предпочтение должно отдаваться эндоваскулярному вмешательству (TEVAR).	I	C

Примечание: <sup>a</sup> — класс рекомендации, <sup>b</sup> — уровень доказательности.

Сокращения: КТ — компьютерная томография, АГА — аневризма грудной аорты, TEVAR — эндоваскулярное лечение грудной аорты.

### 6.8. Травматическое повреждение аорты

#### 6.8.1. Определение, эпидемиология и классификация

Тупое ТПА наиболее часто встречается вследствие резкого замедления из-за лобового или бокового столкновения, как правило, при высокоскоростных дорожно-транспортных происшествиях или падении с большой высоты. Следствиями быстрого замедления являются воздействие скручивающих и сдвигающих сил на относительно неподвижные отделы аорты, такие, как корень аорты, области рядом с артериальной связкой или диафрагмой. Сочетание сжатия и смещения средостения кпереди, резкий подъем АД и растяжение аорты вдоль позвоночника также может объяснить патогенез ТПА. Соответственно, при ТПА повреждение находится у перешейка аорты в 90% случаев [270, 271]. Была предложена классификация ТА: Тип I (разрыв интимы), Тип II (ИМГ), Тип III (псевдоаневризма), и Тип IV (разрыв) [272]. После травмы головного мозга, травма грудной аорты является второй наиболее распространенной причиной смерти у пациентов с тупой травмой; немедленная летальность может превышать 80%. При улучшении оказания помощи и быстром обнаружении ТПА



выжившие пациенты с большей вероятностью перенесут успешную хирургическую коррекцию.

#### 6.8.2. Клиническая картина и диагностика

Клиническая картина ТПА колеблется от незначительных неспецифических симптомов до болей в средостении или между лопаток. В многоцентровом ретроспективном исследовании 640 пациентов на основании одной группы больных была разработана балльная система оценки, проведенная на другой группе. Должна быть выполнена экстренная КТ. КТ является быстрым и воспроизводимым методом с чувствительностью и специфичностью для ТПА приближающейся к 100%. Предикторами ТПА были расширение средостения, гипотензия <90 мм рт.ст., переломы длинных трубчатых костей, ушиб легких, перелом левой лопатки, гемоторакс и переломы таза. Чувствительность и специфичность метода достигали 93% и 86%, соответственно [273]. Кроме того, КТ позволяет одновременно получать изображения других органов (повреждения мозга, костей и внутренних органов). Другие находки, связанные с ТПА, могут включать гематомы средостения, гемоторакс, отслоение интимы или тромбоз на уровне псевдоаневризмы аорты. Наконец, КТ позволяет выполнять 3D реконструкции с MPR, что имеет решающее значение для TEVAR. Кроме того, ЧП-ЭхоКГ широко доступна, относительно неинвазивна, и может быть выполнена быстро в палате или в операционной. В группе 101 пациента с ТПА при ЧП-ЭхоКГ при выявлении травмы стенки аорты у 93 (92%) больных была достигнута чувствительность 100% и специфичность 98%. ТПА было выявлено у 11 (12%) из 93 пациентов и подтверждено интраоперационно или при аутопсии [274]. В меньшей группе из 32 больных наблюдались так же высокие значения чувствительности (91%) и специфичности (100%) для ТПА с субадвентициальным повреждением. Лишь один разрыв интимы был пропущен [275]. Несмотря на отличные результаты, ЧП-ЭхоКГ имеет ограниченное значение при оценке ассоциированных повреждений грудной или брюшной аорты.

#### 6.8.3. Показания к лечению при ТПА

До настоящего времени отсутствует единое мнение относительно вопроса выбора оптимального времени лечения пациентов с ТПА. Полагают, что у гемодинамически стабильных пациентов большинство разрывов аорты, связанных с ТПА, происходит в течение 24 ч. По этой причине в течение многих лет стандартом лечения считалась немедленное лечение ТПА. Впоследствии в нескольких исследованиях было показано снижение показателей летальности и параплегии, ассоциированное с отсрочкой лечения у отдельных пациентов, когда требовалось проведение определенных процедур из-за других обширных

повреждений [276]. У таких пациентов вмешательство на аорте должно быть выполнено как можно скорее после первичной травмы (т.е. в течение 24 ч). Не так давно была разработана классификация [268].

Тип травмы аорты является критическим фактором для определения сроков вмешательства. Пациенты со свободным разрывом аорты или крупными периаортальными гематомами должны оперироваться в экстренном порядке. Во всех других случаях вмешательство может быть отложено на срок до 24 ч. для стабилизации пациента и создания наилучших условий для вмешательства на аорте. Для пациентов с минимальными травмами аорты (разрыв интимы/поражения типа I) было предложено первоначальное консервативное лечение с выполнением повторных визуализирующих исследований изображений, так как большинство подобных поражений остаются стабильными или подвергаются обратному развитию [277, 278].

#### 6.8.4. Медикаментозное лечение при ТПА

У пациентов с политравмой жизненно важное значение имеет междисциплинарный подход для правильного установления сроков вмешательств и приоритетов лечения. Следует избегать агрессивного введения жидкости, поскольку это может усугубить кровотечение, коагулопатию, и гипертензию; для снижения риска разрыва аорты среднее АД не должно превышать 80 мм рт.ст. [272, 279, 280].

#### 6.8.5. Хирургическое лечение при ТПА

Для облегчения доступа, открытая хирургическая реконструкция ТПА в классическом месте в области перешейка требует выполнения левосторонней торакотомии в четвертом межреберье, а также односторонней вентилизации легких. Аорта пережимается проксимальнее устья левой подключичной артерии и дистальнее поврежденного сегмента. До середины 1980-х годов большинство этих процедур выполнялись по принципу “пережми и шей”. По данным метаанализа этой методики, уровни летальности и параплегии составляют 16-31% и 5-19%, соответственно [262, 281, 282]. Для защиты спинного мозга используются различные методы перфузии дистального отдела аорты. Использование искусственного кровообращения было связано со снижением риска периоперационной смертности и параплегии. Метаанализ и большие когортные исследования активной и пассивной перфузии показали более низкую частоту послеоперационной параплегии (19% vs. 3%) и летальность (30% vs. 12%), связанные с активной перфузией [283, 284].

#### 6.8.6. Эндоваскулярное лечение при ТПА

Имеющиеся данные показывают, что при подходящих анатомических условиях при лечении ТПА

предпочтение должно отдаваться TEVAR [262, 268, 269, 278, 281, 285-295]. В обзоре 139 исследований (7768 пациентов), большинство из которых являются несравнительными описаниями серий случаев, ретроспективными и нерандомизированными, при TEVAR наблюдается намного более низкая летальность, чем при открытых операциях (9 против 19%;  $P < 0,01$ ) [276].

Точно так же, в большинстве других систематических обзоров предполагаются преимущества TEVAR с точки зрения выживаемости, а также снижения встречаемости параплегии по сравнению с открытой коррекцией. При TEVAR сообщается о развитии эндоликов в 5,2% случаев, сдавлении стента в 2,5%, и летальности 12,9%, связанной с поздними осложнениями [276, 289].

#### 6.8.7. Отдаленная выживаемость при ТПА

В настоящее время стандартным методом визуализации после успешного выполнения TEVAR считается КТ; однако, учитывая часто молодой возраст пациентов с ТПА, есть определенные опасения относительно кумулятивного воздействия ионизирующего излучения и йодсодержащих контрастных препаратов [83]. По этим причинам лучшей альтернативой для контроля в отдаленном периоде после использования МРТ-совместимых стент-графтов является МРТ. Представляется целесообразным для долгосрочного контроля пациентов использовать комбинацию мультипроекционной рентгенографии грудной клетки и МРТ, а не КТ, с учетом металлического компонента эндографта. При этих двух условиях могут быть обнаружены эндолики, псевдоаневризмы и осложнения, связанные с материалом стент-графта.

#### Рекомендации по ведению пациентов с ТПА

Рекомендация	Класс <sup>а</sup>	Уровень <sup>б</sup>
В случае подозрения на ТПА рекомендуется выполнение КТ.	I	C
При недоступности КТ должно обсуждаться выполнение ЧП ЭхоКГ.	IIa	C
В случаях ТПА с подходящими анатомическими условиями и требующего вмешательства, TEVAR предпочтительнее открытой операции.	IIa	C

Примечание: <sup>а</sup> — класс рекомендации, <sup>б</sup> — уровень доказательности.

Сокращения: КТ — компьютерная томография, ТПА — травматическое повреждение аорты, TEVAR — эндоваскулярное лечение грудной аорты, ЧП-ЭхоКГ — чреспищеводная эхокардиография.

#### 6.9. Ятрогенное расслоение аорты

Ятрогенное РА (ЯРА) может произойти в условиях (I) эндоваскулярных вмешательств на коронарных артериях, (II) операции на сердце, (III), как осложнение эндоваскулярного лечения КоА [296, 297], (IV) эндопротезирования аорты [298], (V) пери-

ферических вмешательств, (VI) внутриаортальной баллонной контрпульсации и, что появилось совсем недавно, (VII) при транскатетерной имплантации аортального клапана [299]. Отдавая должное эндоваскулярным вмешательствам на коронарных артериях, ЯРА является редким осложнением, встречающимся менее чем в 4 случаях на 10 000 коронарных ангиографий и менее чем в 2 на 1000 чрескожных коронарных вмешательств [299-303]. В одной серии наблюдений сообщается о частоте 7,5 случаев на 1000 коронарных вмешательств [304]. ЯРА может быть вызвано смещением катетера в стенку сосуда во время введения диагностического катетера или проводника, и, как правило, локализуется в брюшной аорте. ЯРА также может быть результатом распространения на восходящую аорту повреждения сосудистой стенки, наиболее часто располагающегося у устья правой коронарной артерии, которая расположена вдоль правой передней кривизны восходящей аорты и где расслоение наиболее легко распространяется вверх [300-304]. Распространению повреждения могут способствовать введение контрастного препарата, и может наблюдаться образование обширных зон расслоения восходящей аорты, дуги аорты, супрааортальных сосудов, и даже нисходящей аорты. Кроме того, распространение отслоения интимы к аортальному клапану может привести к тяжелой острой аортальной регургитации, гемоперикарду и тампонаде сердца. Как правило, ЯРА легко выявляется в ходе ангиографии, и характеризуется застоем контрастного вещества на уровне корня аорты или в восходящей аорте. При необходимости, для определения распространенности процесса может быть выполнено дообследование с использованием ЧП-ЭхоКГ или КТ. Клинические проявления могут варьировать от отсутствия симптомов до мучительной боли в груди, спине или животе или в соответствии с областью РА. Могут наблюдаться гипотензия, гемодинамическая нестабильность и шок. В ряде случаев диагностика ЯРА может быть затруднена из-за атипичной симптоматики и относительного отсутствия при визуализирующих исследованиях классических признаков расслоения [305]. Ведение пациентов с катетер-индуцированным ЯРА не стандартизовано. Часто применяется консервативный подход, особенно при катетер-индуцированном расслоении брюшной аорты или подвздошных артерий, и тех случаях, когда расслоение располагается на уровне коронарных створок. Несмотря на то, что ЯРА устья правой коронарной артерии может вызвать нарушения кровотока в ее устье и потребовать неотложного коронарного стентирования, исход для поражения стенки аорты доброкачественный в случаях быстрого выявления осложнения и отказа от дальнейшего введения контрастного препарата. Большинство пациентов лечится консервативно,

в большинстве случаев с полным спонтанным излечением. Разрывы чрезвычайно редки, но в отдельных сообщениях об обширных вторичных расслоениях типа А рекомендуется тщательное наблюдение за этими пациентами. Расслоения, распространяющиеся на несколько сантиметров в восходящую аорту или далее, требуют экстренной хирургической операции.

В одном крупном центре в самой большой серии наблюдений ятрогенных катетер-индуцированных или спровоцированных хирургической операцией расслоений ( $n=48$ ), когда выполнялись экстренные хирургические операции, было высказано предположение о несколько более высокой встречаемости данного осложнения после открытой операции [303]. Ранняя летальность составила 42%, вне зависимости от причины расслоения. ЯРА во время операции наиболее часто происходило во время канюляции аорты, постановки канюли для кардиopleгии или манипуляциях с аортальным зажимом [303]. По данным IRAD, летальность при ЯРА типа А ( $n=34$ ) была такой же, как при спонтанном РА, в то время как летальность при ЯРА типа В превышала таковую для спонтанного РА [305]. Было зарегистрировано несколько случаев ЯРА после транскатетерной имплантации аортального клапана [299]. Частота этого осложнения остается неизвестной, потому что в крупных реестрах и РКИ оно, как правило, включается в конечную точку "больших сосудистых осложнений" и отдельно не рассматривается.

## 7. Аневризма аорты

Аневризма является вторым наиболее распространенным заболеванием аорты после атеросклероза. В данных рекомендациях ведение пациентов с аневризмами аорты сфокусировано преимущественно на поражении, и делится на АГА и АБА. Этот подход следует привычной дихотомии, частью обусловленной тем, что разные специалисты, как правило, вовлечены в лечение поражений различной локализации. Пути, приводящие к формированию АГА или АБА, также могут отличаться, хотя этот вопрос не был четко исследован, и сходство между двумя локализациями может перевешивать различия. Перед представлением ниже лежащих разделов должны быть выделены несколько моментов.

Во-первых, дихотомия между АГА и АБА, в некотором роде, создана искусственно, не только из-за наличия торако-абдоминальных аневризм, но также из-за возможности tandemных поражений. В последних наблюдениях у 27% пациентов с АБА также встречались АГА, большинство из которых были женщинами и возрастными больными [306]. В другом крупном исследовании более чем 2000 пациентов с АБА, у более 20% больных наблюдались синхронные либо метакронные АГА [307]. По данным много-

центрового скрининга больных с АБА при помощи ТТ-ЭхоКГ, среди тех, у кого имелась АБА, диаметр восходящей аорты был больше, а также наблюдалась значительно более высокая частота поражения аортального клапана (ДАК и/или аортальная недостаточность 3 степени или больше: 8,0 против 2,6% у пациентов без АБА;  $P=0,017$ ) [308]. С другой стороны, у пациентов с РА существует риск развития АБА, как правило, не связанной с расслоением брюшной аорты [309]. Эти данные подчеркивают важность всестороннего обследования аорты и аортального клапана у пациентов с аневризмой аорты, как при первичном обращении, так и во время контроля в отдаленном периоде.

Во-вторых, наличие аневризмы аорты может быть ассоциировано с аневризмами других локализаций. Аневризмы подвздошных артерий, как правило, обнаруживаются при визуализирующих исследованиях аорты, но при локализации в других местах, таких, как аневризмы подколенных артерий, могут быть пропущены. Существуют некоторые расхождения относительно сосуществования периферических аневризм у пациентов с АБА, но сообщается о 14% распространенности как бедренных, так и подколенных аневризм [310]. Эти области доступны при УЗИ и должны быть оценены при общем обследовании пациентов с АБА, наряду со скринингом заболеваний периферических артерий, часто являющимися сопутствующими в данных условиях. Пока недостаточно данных о сосуществовании периферических аневризм в случаях АГА.

В-третьих, у пациентов с аневризмой аорты существует повышенный риск сердечно-сосудистых событий, в основном не связанных с аневризмой, но обусловленные общими факторами риска (например, курение или АГ) и путей развития (например, воспаление), также, как и повышенный риск сердечно-сосудистых сопутствующих заболеваний на момент установления диагноза аневризмы [311]. Действительно, 10-летний риск летальности вследствие любой другой сердечно-сосудистой причины (например, инфаркта миокарда или инсульта) может быть столь же высоким, как 15-кратный риск летальности, ассоциированной с аортой, у пациентов с АБА [54]. Даже после успешного хирургического лечения у пациентов с АГА или АБА сохраняется повышенный риск сердечно-сосудистых событий [311]. В то время, как пока ни в одном РКИ специально не оценивалась медикаментозная терапия данной группы пациентов для улучшения их общего сердечно-сосудистого прогноза, здравый смысл говорит о необходимости реализации общих правил лечения и вторичной профилактики сердечно-сосудистых заболеваний, без учета специальных методов лечения аневризм аорты, о которых будет сказано ниже.

**Рекомендации по лечению больных с аневризмой аорты**

Рекомендация	Класс <sup>a</sup>	Уровень <sup>b</sup>
При выявлении аневризмы любой локализации при первичном обследовании и контроле в отдаленные сроки рекомендуется обследование всей аорты и аортального клапана.	I	C
При АБА следует обсуждать выполнение дуплексного сканирования на предмет поражения периферических артерий и выявления периферических аневризм.	IIa	C
У пациентов с аневризмой аорты имеется повышенный риск сердечно-сосудистых заболеваний: должны обсуждаться общие принципы сердечно-сосудистой профилактики.	IIa	C

Примечание: <sup>a</sup> — класс рекомендации, <sup>b</sup> — уровень доказательности.

**7.1. Аневризмы грудной аорты**

АГА включают в себе поражения с широким спектром локализаций и этиологических факторов, наиболее часто являясь дегенеративными аневризмами восходящей аорты.

**7.1.1. Диагностика**

Пациенты с АГА часто являются асимптомными, и диагноз может быть установлен после визуализирующего исследования, выполненного как по другим причинам, так и с целью скрининга. Полезность скрининга пациентов с факторами риска хорошо известна в случае синдрома Марфана. У пациентов с ДАК объем скрининга родственников первой степени родства является более спорным, но может обсуждаться [312]. АГА реже выявляются на основании клинических признаков сдавления, более в грудной клетке, шума на аортальном клапане, или при развитии осложнений (т.е. эмболия, РА или разрыв).

**7.1.2. Анатомия**

При синдроме Марфана расширение аорты, как правило, максимально на уровне синусов Вальсальвы, и ответственно за аннулоаортальную эктазию. Это картина также наблюдается у пациентов без фенотипа Марфана. У пациентов с ДАК описано три модели расширения, в соответствии с максимальным диаметром аорты на уровне синусов Вальсальвы, в надкоронарном отделе восходящей аорты, или на уровне синотубулярного соединения (цилиндрическая форма). Существует взаимосвязь между морфологией восходящей аорты и характером сращения створок клапана [313].

**7.1.3. Обследование**

После того, как аневризма аорты заподозрена на основании данных эхокардиографии и/или рентгенологического исследования грудной клетки, требуется выполнение КТ или МРТ (с или без контраста) для адекватной визуализации всей аорты и выявления пораженных участков. Основные решения, касающи-

еся лечебной тактики относительно аневризм аорты, зависят от их размера. Следовательно, необходимо позаботиться об измерении диаметра перпендикулярно продольной оси. Кроме того, необходимо выявить сопутствующие ИМГ, ПАЯ, и вовлечение в аневризматическое поражение ветвей аорты. ТТ-ЭхоКГ, КТ и МРТ должны быть выполнены с соответствующими условиями и последовательными выводами. Это особенно важно, когда диаметры достигают пограничных значений для принятия решения о вмешательстве, а также для оценки степени расширения при наблюдении (Раздел 4). Условия отдаленного контроля подробно описаны в Разделе 13.

**7.1.4. Естественное течение**

Размеры и темпы роста нормальной аорты описаны в Разделе 3.

**7.1.4.1. Рост аорты при семейных АГА**

Семейные АГА растут быстрее, со скоростью до 2,1 мм/год (общие данные для аневризм восходящей и нисходящей грудной аорты). Среди синдромных АГА темпы роста также различаются. У пациентов с синдромом Марфана, рост АГА составляет в среднем 0,5-1 мм/год, в то время как АГА у больных с синдромом Лойеса-Дитца (СЛД) могут расти даже быстрее, чем 10 мм/год, в результате чего средний возраст летального исхода составляет 26 лет [85, 314-316].

**7.1.4.2. Рост нисходящей аорты**

В целом, аневризмы нисходящей грудной аорты растут быстрее (3 мм/год) чем восходящей аорты (1 мм/год) [317]. У пациентов с синдромом Марфана и АГА, средняя скорость расширения дистального отдела нисходящей аорты после операции на аортальном клапане и проксимальном отделе аорта по поводу РА составляла  $0,58 \pm 0,5$  мм/год. Расслоение, экстренное вмешательство и гипертензия были связаны с большими диаметрами дистальных отделов аорты в отдаленные сроки и с более значительной скоростью расширения аорты в течение времени [318].

**7.1.4.3. Риск расслоения аорты**

Существует значимое увеличение риска РА или разрыва аорты при достижении значения диаметра >60 мм для восходящей аорты и >70 для нисходящей аорты [266]. Хотя расслоение может возникнуть и у пациентов с небольшим диаметром аорты, индивидуальный риск очень низок.

**7.1.5. Вмешательства****7.1.5.1. Аневризмы восходящей аорты**

Показания к операции в основном базируются на диаметре аорты и получены на основании данных о естественном течении, в аспекте сопоставления



риска осложнений с риском плановой операции. У больных с синдромом Марфана хирургическое лечение должно быть выполнено при максимальном диаметре аорты  $\geq 50$  мм [319]. Нижнее пороговое значение 45 мм может рассматриваться у пациентов с дополнительными факторами риска, в том числе при семейном анамнезе РА, увеличении диаметра аорты  $>0,3$  мм/год (при повторных обследованиях с использованием той же методики, и подтверждением другим методом обследования), тяжелой аортальной недостаточности, или планируемой беременности [312]. Пациенты с марфаноидными проявлениями вследствие заболеваний соединительной ткани и без полных критериев Марфана должны рассматриваться и лечиться как больные с синдромом Марфана. Было предложено проведение ранних вмешательств при диаметре аорты  $>42$  мм у пациентов с СЛД [8]. Однако доказательства являются внутренне противоречивыми, и группа исследователей решила не рекомендовать использование отличного порогового значения для пациентов с синдромом Марфана [320, 321]. У больных с синдромом Элерса-Данло (EDS) имеется высокий риск развития осложнений со стороны аорты, но в настоящее время нет доступных данных для установления определенного порогового значения диаметра аорты для вмешательства.

Хирургическое лечение должна быть проведено у пациентов с ДАК, имеющих максимальный диаметр аорты  $\geq 55$  мм; в этой группе, по сравнению с больными с синдромом Марфана, наблюдается меньший риск осложнений [322]. Нижнее пороговое значение 50 мм может обсуждаться у пациентов с дополнительными факторами риска, такими, как семейный анамнез аневризм и РА, АГ, КоА, или увеличение диаметра аорты  $>0,3$  мм/год, и также необходимо учитывать возраст, размеры тела, сопутствующие заболевания и тип операции. Независимо от этиологии, хирургическое лечение должно быть проведено у пациентов с максимальным диаметром аорты  $\geq 55$  мм.

Значение скорости расширения, при превышении которого должна обсуждаться операция, является спорным вопросом. Следует оценить возможные последствия против точности измерений и их воспроизводимости. Вместо того, чтобы придерживаться заданной скорости расширения, необходимо полагаться на исследования, проведенные с использованием соответствующих методов и измерениями, выполненными на одинаковых уровнях аорты. Это может быть проверено путем анализа изображений, а не только при обсуждении размеров, указанных в заключении. Если темпы прогрессирования влияют на принятие решения о тактике ведения, они должны быть оценены с использованием альтернативных методов (например, ТТ-ЭхоКГ и КТ или МРТ) и их соответствие должно быть проверено.

В пограничных случаях во внимание должны быть приняты индивидуальный и семейный анамнез, возраст пациента и ожидаемый риск процедуры. У пациентов с небольшим размером тела, в частности, у больных с синдромом Тернера (СТ), должен рассматриваться индексированный диаметр аорты 27,5 мм/м<sup>2</sup> площади поверхности тела [323]. Нижние пороговые значения диаметров аорты также могут рассматриваться у пациентов с низким риском, если возможным является выполнение клапаносохраняющей операции в высококвалифицированном центре [34]. В подобных пограничных случаях важны общие решения пациента и хирургической команды, принимаемые после тщательного обсуждения положительных и отрицательных моментов более раннего вмешательства, и прозрачной демонстрации результатов работы хирургической команды.

Для пациентов, которые имеют показания для операции на аортальном клапане, нижние пороговые значения могут быть использованы при сопутствующем протезировании аортального клапана ( $>45$  мм), в зависимости от возраста, размера тела, этиологии поражения клапана, и интраоперационной формы и толщина восходящей аорты. Показания к операции при поражении аортального клапана рассматриваются в соответствующих рекомендациях [312]. Выбор между полным протезированием восходящей аорты, в том числе протезированием корня аорты с реимплантацией коронарных артерий, и частичного протезирования аорты выше синотубулярного соединения, зависит от диаметра аорты на разных уровнях, в частности на уровне синусов Вальсальвы. В случаях полного протезирования выбор между клапаносохраняющим вмешательством и имплантацией композитного протеза с протезом клапана зависит от анализа функции аортального клапана и анатомии, размера и распространения АГА, ожидаемой продолжительности жизни, желаемого статуса антикоагуляции, и опыта хирургической бригады.

#### 7.1.5.2. Аневризмы дуги аорты

При определении показаний к хирургическому лечению аневризм дуги аорты возникают особые проблемы из-за опасности, связанной с защитой головного мозга. Кроме того, имеется мало данных о естественном течении изолированных аневризм дуги аорты, так как они часто связаны с прилежащими аневризмами восходящей или нисходящей аорты.

Хирургическое лечение должно рассматриваться у пациентов, имеющих аневризму дуги аорты максимальным диаметром  $\geq 55$  мм или у больных с симптомами или признаками локальной компрессии. При принятии решения необходимо взвесить периперационные риски, так как протезирование дуги аорты ассоциировано с более высокими показателями

летальности и инсультов, чем операции на восходящей и нисходящей аорте. Показания к частичному или полному протезированию дуги аорты чаще наблюдаются у пациентов, имеющих показания для операций на прилегающих аневризмах восходящей или нисходящей аорты.

Транспозиция ветвей дуги аорты (дебранширование) и TEVAR в определенных клинических ситуациях могут рассматриваться в качестве альтернативы традиционной хирургической операции, особенно когда нежелательно подвергать пациента гипотермическому циркуляторному аресту; однако, особенно после полного дебранширования дуги аорты, а также у пациентов с острым РА типа В, имеется повышенный риск ретроградного РА типа А вследствие эндоваскулярной процедуры, и необходима его оценка в сравнении с риском осложнений традиционного хирургического вмешательства [105, 117, 324, 325].

#### 7.1.5.3. Аневризмы нисходящей аорты

С развитием эндоваскулярных методик коррекции заболеваний аорты с использованием стент-графтов произошла переориентация в лечении аневризм нисходящей аорты. На сегодняшний день отсутствуют РКИ, которые могли бы помочь в выборе хирургического или эндоваскулярного метода лечения. По данным нерандомизированных исследований и метаанализов, ближайшая летальность после TEVAR ниже, чем после открытых операций [326–330]. Ранняя смертность зависит от объема вмешательства и особенностей пациентов, в частности, от возраста и сопутствующих заболеваний. В целом среднесрочная выживаемость между TEVAR и открытыми хирургическими методиками не отличается [327, 328]. В период наблюдения отмечается наличие контраста между низкой смертностью, связанной с осложнениями со стороны аорты, и относительно высокой общей смертностью, преимущественно вследствие сердечно-сосудистых причин [331, 332].

Выполнение TEVAR следует обсуждать у пациентов с аневризмой нисходящей аорты диаметром  $\geq 55$  мм. Когда открытая операция является единственным возможным вариантом лечения, ее проведение следует рассматривать у больных с максимальным диаметром аорты  $\geq 60$  мм. Нижние пороговые значения размеров аорты могут рассматриваться у пациентов с синдромом Марфана. Определение показаний к лечению и выбор между TEVAR и открытой хирургической операцией должны выполняться междисциплинарной командой с опытом использования обоих методов лечения, и принимая во внимание возраст пациентов, сопутствующие заболевания, ожидаемую продолжительность жизни, а также после проведения тщательного анализа состояния артериального русла, чтобы оценить техническую возмож-

ность и предполагаемые риски при использовании каждого метода: распространенность и размеры аневризмы, ассоциированные атеромы, коллатеральные сосуды, размеры и длина зоны посадки для эндоваскулярной процедуры, и сосудистые доступы [11, 333]. Следует иметь в виду отсутствие информации о долгосрочных результатах TEVAR, в частности, у молодых пациентов. Хирургические методы и TEVAR могут быть объединены в гибридные подходы.

В случаях синдрома Марфана операция более предпочтительна, чем TEVAR. Отсутствуют данные, поддерживающие использование TEVAR у пациентов с заболеваниями соединительной ткани, за исключением чрезвычайных ситуаций для достижения начальной стабилизации, как мост к окончательному хирургическому вмешательству [334, 335].

#### Рекомендации по вмешательствам при аневризмах восходящей аорты

Рекомендация	Класс <sup>a</sup>	Уровень <sup>b</sup>
Хирургическая операция показана пациентам, которые имеют аневризму корня аорты с максимальным диаметром аорты <sup>c</sup> $> 50$ мм у больных с синдромом Марфана.	I	C
Хирургическое лечение должно рассматриваться у пациентов с аневризмой корня аорты и максимальным диаметром восходящей аорты: <ul style="list-style-type: none"> <li><math>\geq 45</math> мм для пациентов с синдромом Марфана и факторами риска.<sup>d</sup></li> <li><math>\geq 50</math> мм для пациентов с ДАК и факторами риска.<sup>e,f</sup></li> <li><math>\geq 55</math> мм для других пациентов без эластопатии.<sup>g,h</sup></li> </ul>	IIa	C
Нижние пороговые значения для вмешательства могут рассматриваться применительно к площади поверхности тела у пациентов маленького роста или в случаях быстрого прогрессирования размеров аневризмы, недостаточности аортального клапана, планируемой беременности и предпочтений пациента.	IIb	C
<b>Вмешательства при аневризмах дуги аорты</b>		
Хирургическое лечение должно рассматриваться у пациентов с изолированной аневризмой дуги аорты максимальным диаметром $\geq 55$ мм.	IIa	C
Вмешательство на дуге аорты может рассматриваться у больных с аневризмой дуги аорты, имеющих показания к операции на близко расположенной аневризме восходящей или нисходящей аорты.	IIb	C
<b>Вмешательства при аневризмах нисходящей аорты</b>		
При подходящих анатомических условиях TEVAR следует рассматривать прежде открытого хирургического лечения.	IIa	C
Выполнение TEVAR следует рассматривать у пациентов с аневризмой нисходящей аорты максимальным диаметром $\geq 55$ мм.	IIa	C
Если выполнение TEVAR технически невозможно, хирургическое лечение должно рассматриваться у пациентов с аневризмой нисходящей аорты максимальным диаметром $\geq 60$ мм.	IIa	C

Если имеются показания к хирургической коррекции, при синдроме Марфана или другой эластопатии предпочтение должно отдаваться открытой операции, а не TEVAR.	Ila	C
---	-----	---

**Примечание:** <sup>a</sup> — класс рекомендации, <sup>b</sup> — уровень доказательности, <sup>c</sup> — при вынесении решения следует принимать во внимание форму различных отделов аорты. Нижние пороговые значения могут быть использованы при комбинированных операциях на восходящей аорте у пациентов, имеющих показания для вмешательства на аортальном клапане, <sup>d</sup> — семейный анамнез РА и/или расширения диаметра аорты >3 мм/год (по данным повторных исследований с использованием одинаковых методов визуализации, на том же уровне аорты, с пошаговым сравнением и подтверждением другим методом), тяжелая аортальная или митральная регургитация, или планируемая беременность, <sup>e</sup> — КоА, системная гипертензия, семейный анамнез расслоения, или увеличение диаметра аорты >3 мм/год (по данным повторных исследований с использованием одинаковых методов визуализации, на том же уровне аорты, с пошаговым сравнением и подтверждением другим методом), <sup>f</sup> — серьезные сопутствующие заболевания у пожилых людей, <sup>g</sup> — см. текст в Разделе 8, <sup>h</sup> — для пациентов с LDS или сосудистым типом IV EDS, должны рассматриваться нижние пороговые значения, возможно, даже ниже, чем при синдроме Марфана. Отсутствуют визуальные данные, и единственной возможностью является тщательное последовательное ведение пациентов.

## 7.2. Аневризма брюшной аорты

### 7.2.1. Определение

В то время как аневризмой обычно обозначают расширение артерии с потерей параллелизма артериальных стенок, АБА, почти всегда инфраренальная, обычно определяется как расширение аорты диаметром  $\geq 30$  мм. Некоторые авторы предлагают альтернативное определение — увеличение диаметра сосуда >50%, но это не всегда может быть определено, особенно когда предел между областью аневризмы и непораженной зоной нечеткий. Основная этиология этого заболевания — дегенеративная, хотя оно часто связано с атеросклеротическим поражением.

### 7.2.2. Факторы риска

Возраст, мужской пол, собственный анамнез сердечно-сосудистых заболеваний атеросклеротической этиологии — ассоциированы с наличием АБА [336]. Дислипидемия считается не особо сильным фактором риска, в то время как у пациентов с диабетом имеется сниженный риска развития АБА [336]. Семейный анамнез АБА является мощным предиктором распространения АБА, и риск возникновения этого заболевания возрастает экспоненциально с увеличением числа пораженных сиблингов [336–338, 339].

### 7.2.3. Естественное течение

Образованию больших и опасных для жизни АБА предшествует длительный период субклинического роста диаметра аневризмы, который оценивается в 1–6 мм/год [95, 340]. Эти средние скорости охватывают широкий диапазон варьирования скорости прогрессирования диаметра, которая может зависеть от генетических и экологических факторов, среди которых по-прежнему наиболее мощным фактором

быстрого расширения аорты является курение. Кроме того, чем больше диаметр АБА, тем больше скорость ее роста [340]. Риск разрыва возрастает с увеличением максимального диаметра аневризмы в геометрической прогрессии и выше у женщин, чем у мужчин при аналогичных диаметрах; диаметр аорты при ее разрыве у женщин в среднем на 10 мм меньше, чем у мужчин.

## 7.2.4. Диагностика

### 7.2.4.1. Жалобы

До появления катастрофических признаков разрыва АБА, в большинстве своем, бессимптомны. Наиболее часто аневризма выявляется случайно, при визуализирующем исследовании брюшной полости, выполненном по другим причинам. Могут присутствовать атипичные боли в животе или в спине, но для установления диагноза не следует ждать развития болевого синдрома. Систематическая пальпация живота при обследовании сердечно-сосудистой системы может выявить пульсирующее образование брюшной полости, но чувствительность этого метода невысока. Как правило, в случае разрыва АБА присутствует острая боль в животе и шок, иногда им предшествует менее интенсивная боль в животе вследствие ограниченного разрыва.

### 7.2.4.2. Диагностическая визуализация

УЗИ является отличным инструментом для скрининга и наблюдения, дешевым и не сопряженным с риском. Измерение диаметра должно быть выполнено в плоскости, перпендикулярной оси артерии, чтобы избежать любого завышения фактического диаметра (Раздел 4).

Ранее считавшаяся “золотым стандартом”, аортография позволяет оптимально визуализировать протяженность аорто-подвздошного поражения, состояние коллатералей или вариантную анатомию, локализацию и тяжесть окклюзирующего поражения, и связь аневризмы и висцеральных или подвздошных артерий. Ее ограничениями являются высокая доза ионизирующего излучения, введение контрастного препарата, и инвазивный характер. Кроме того, этот метод не дает информации о тромботических наложениях аневризматического мешка, и может недооценивать диаметр аорты.

Вследствие технических усовершенствований, относительно неинвазивного характера и низкой стоимости, КТ и МРТ являются “золотыми стандартами” дооперационной и послеоперационной оценки АБА. Предпочтительный метод визуализации может определяться опытом специалиста и доступностью оборудования. КТ точно визуализирует аорто-подвздошные поражения, в том числе кальцинаты, но требует использования ионизирующего излучения и введения йод-содержащих контрастных препаратов. Дина-

мическая МРТ с введением контраста и задержкой дыхания позволяет быстро получить изображения в любой плоскости, вне зависимости от кровотока. Недостатками являются невозможность визуализации кальцинатов и известные противопоказания (например, металлические имплантаты).

Предоперационное обследование АБА включает в себя измерение их максимального поперечного перпендикулярного диаметра и отношения аневризмы к почечным артериям (Web рис. 15). Протяженность аневризмы, диаметр, ангуляции и извилистости аневризмы на уровне сегмента нормальной аорты, ниже почечных артерий (“проксимальная шейка”) и подвздошных артерий (“дистальная шейка”) особенно важны для эндоваскулярного лечения. При дооперационной визуализации также можно выявить аневризмы подвздошных артерий, окклюзирующие заболевания подвздошных или почечных артерий, и наличие сосудистых аномалий.

#### 7.2.4.3. Скрининг АБА в группах высокого риска

Мрачный прогноз при разрыве АБА (летальность >60-70%) резко контрастирует с прекрасной выживаемостью (>95%) после планового хирургического лечения АБА. Это наблюдение, наряду с бессимптомным течением АБА и возможностью их легкого выявления при помощи УЗИ, привело к распространению массового скрининга в группах риска (т.е. мужчин старше 65 лет, курильщиков, и имеющих семейный анамнез АБА). В четырех РКИ (>125 000 пациентов, три — исключительно мужчины) с использованием УЗИ брюшной полости сравнивались результаты популяционных исследований населения, включавших или не включавших скрининг АБА. Встречаемость АБА в этих исследованиях в среднем составляла 5,5%. В целом, обследование на предмет наличия АБА у мужчин >65 лет было ассоциировано со значительным (на 45%) снижением риска 10-летней смертности, обусловленной АБА, с пограничным общим снижением риска летальности на 2% ( $p=0,05$ ) [341]. Было включено небольшое число (~9300) женщин, которые оценивались в одном исследовании, и у них пользы от ультразвукового скрининга обнаружено не было.

На основании этих данных в настоящее время в нескольких странах предлагается проведение популяционных скринингов в отношении АБА [342], со смешанными результатами из-за трудностей в реализации [343]. Некоторые страны не занимались внедрением подобных программ, несмотря на указания по скринингу населения в отношении АБА, содержащиеся в национальных рекомендациях [342]. Действительно, высказывались некоторые сомнения касательно хороших результатов исследований, выполненных в течение 1990-х годов, так как эпидемиология АБА меняется и происходит снижение

заболеваемости АБА, в значительной мере обусловленное уменьшением распространенности курения в западных странах. В недавнем когортном исследовании шведских мужчин старше 65 лет распространенность АБА оценивалась на уровне 2,2% [344].

При отсутствии систематической программы скрининга населения для обнаружения АБА альтернативой может быть оппортунистический скрининг. Действительно, у ряда пациентов с разрывом АБА, лечившихся по этому поводу в Шотландии, три четверти не знали о имевшейся у них АБА до разрыва, хотя три четверти всего населения посещали медицинские учреждения в предшествующий 5-летний период [345]. Оппортунистический скрининг определяется как использование УЗИ для обнаружения АБА (в то время как визуализация органов брюшной полости специально не планируется) в ситуациях, когда и ультразвуковой сканер, и врач-специалист легко доступны. Для кардиологов наиболее привлекательной является ситуация при эхокардиографии, поскольку визуализация органов брюшной полости и аорты может быть выполнена с использованием одного и того же датчика. В нескольких одноцентровых исследованиях сообщается о выявлении в ходе ТТ-ЭхоКГ АБА в 0,8-6,0% случаев, с расхождениями, обусловленными критериями включения и определения, а также специфическими факторами, присущими каждому центру [346]. В последнем национальном исследовании во Франции, выявляемость АБА одновременно с проводимой ТТ-ЭхоКГ составила 3,7%, при низкой дополнительной стоимости, связанной с временем, необходимым для исследования [347].

#### 7.2.5. Ведение малых АБА

В литературе отсутствует четкое определение “малой” АБА, используются границы размеров аорты, как правило, 30-49 мм либо 30-54 мм, верхний предел зависит от порога, принятого как значимого для определения показаний к вмешательству. Однако диаметр АБА не может рассматриваться в качестве единственного критерия для определения показаний к хирургической коррекции.

В данном документе “малые” АБА затрагивают ситуации, когда эндоваскулярные или хирургические вмешательства еще не рассматриваются. Действительно, имеются результаты двух исследований, Aneurysm Detection And Management (ADAM) и UK Small Aneurysm Trial (UKSAT), сравнивающие выгоды раннего хирургического вмешательства при АБА диаметром 40-55 мм в сравнении с наблюдением [348, 349]. Недавний мета-анализ этих двух исследований продемонстрировал лучшие показатели ранней выживаемости в группе наблюдения (из-за смертности в подгруппе хирургического лечения) без существенных различий в выживаемости в долгосрочной



перспективе (6-летняя смертность: отношение шансов (ОШ) 1,11; 95% ДИ 0,91-1,34) [350]. Аналогично этим данным, исследование, сравнивавшее тактику наблюдения с выполнением эндоваскулярной изоляции при помощи стент-графтов при малых аневризмах (Comparison of surveillance vs. Aortic Endografting for Small Aneurysm Repair) не показало никаких преимуществ раннего EVAR при АБА диаметром 41-54 мм, по сравнению со стратегией наблюдения, регулярных визуализирующих исследований и быстрого вмешательства при достижении аневризмы заданных критериев (появление симптоматики, либо АБА >55 мм, либо скорость расширения >10 мм/год) [351]. Тем не менее, ведение этих пациентов не должно ограничиваться стратегией "бдительного ожидания": они имеют более высокий риск летальности вследствие "больших" сердечно-сосудистых событий (например, инфаркт миокарда), чем от разрыва АБА. Участники Cardiovascular Health Study с АБА >30 мм имели 10-летний риск фатального инфаркта миокарда 38%, в сравнении с АБА-связанной смертностью 2% [54]. Соответственно, по данным UK Small Aneurysm Trial, диаметр аневризмы был независимым предиктором сердечно-сосудистой смертности (отношение рисков 1,34 и 1,31 для прироста диаметра на каждые 8 мм во время наблюдения и после операции, соответственно). Следовательно, медикаментозное лечение при малых АБА преследует три цели: предотвратить сердечно-сосудистые события, ограничить рост АБА, и оптимально подготовить пациента для снижения риска периоперационных осложнений, когда появятся показания к вмешательству. Эти пациенты должны быть классифицированы как больные высокого риска, поэтому к ним могут быть применены все обычные действия для вторичной профилактики, хотя у данной категории больных конкретных исследований никогда не проводилось. Меры, рассматриваемые ниже, фокусируются только на действиях, специально уменьшающих скорость роста АБА, но они все являются полезными для достижения двух других вышеупомянутых целей.

#### 7.2.5.1. Модификация факторов риска

По данным недавнего мета-анализа 15475 пациентов с АБА >30 мм, курение было связано с повышенной скоростью расширения аорты >35 мм/год, что в два раза превышает рост АБА у бросивших курить или никогда не куривших [352]. Аналогично, данные популяционных исследований показали, что курение табака было самым важным предиктором формирования аневризмы аорты в будущем [353].

На сегодняшний день отсутствуют доказательства положительного влияния на рост АБА коррекции диеты или физических упражнений, но они оправданы у пациентов с высоким риском АБА. В недавнем исследовании, включавшем 140 пациентов с небольшими

(<55 мм) АБА, домашние упражнения в течение более 3 лет привели к улучшению сердечно-легочной выносливости без какого-либо прогрессирования скорости расширения аорты по сравнению с наблюдением в обычных условиях [354]. Интенсивные изометрические упражнения, как правило, не рекомендуются.

#### 7.2.5.2. Медикаментозная терапия

Несколько небольших исследований разного качества оценили разные классы препаратов, назначаемых с целью снижения скорости расширения АБА, гипотетически, снижая либо напряжение смещения стенки аорты или воспаление, оба из которых играют ключевую роль в росте АБА. Мета-анализ [355] этих исследований привел к следующим результатам: в то время, как когортные исследования предположили наличие потенциальных выгод бета-блокаторов (объединенная разница темпов роста -0,62 мм/год; 95% ДИ от -1,00 до -0,24), этот вывод не был подтвержден в трех РКИ (объединенная разница темпов роста -0,05 мм/год; 95% ДИ от -0,16 до 0,05). Результаты другого мета-анализа согласуются с этими данными [356]. Два когортных исследования показали положительный эффект статинов (объединенная разница темпов роста -2,97; 95% ДИ от -5,83 до -0,11), что согласуется с другими мета-анализом пяти линейных исследований [357]. В двух РКИ исследовались эффекты доксициклина и рокситромицина, и значительных преимуществ отмечено не было (объединенная разница темпов роста -1,32 мм/год; 95% ДИ от -2,89 до 0,25). Что касается иАПФ, в большом популяционном исследовании, использовавшем метод "случай-контроль", было предположено благотворное влияние этого класса препаратов на предотвращение разрыва аорты (ОШ 0,82; 95% ДИ 0,74-0,90), в то время как в отношении других антигипертензивных препаратов, в том числе бета-адреноблокаторов, эта ассоциация не была обнаружена [358]. В последних двух исследованиях были получены взаимно противоречащие результаты: в то время как использование иАПФ в UKSAT было связано с увеличением роста АБА (дизайн исследования не преследовал задачи оценки медикаментозного лечения) [352], исследование Chichester предположило наличие позитивных эффектов ренин-ангиотензиновых ингибиторов, с значимыми положительными результатами у получавших иАПФ [359]. В целом, эти данные требуют дальнейшего изучения в хорошо продуманных, крупных РКИ; однако, использование как статинов, так и иАПФ следует рассматривать у больных данного профиля для снижения риска сердечно-сосудистых заболеваний. По данным последних Рекомендаций ESC по гипертензии 2013 года, бета-блокаторы должны использоваться в лечении пациентов с АГ и АБА в качестве препарата первой линии [82].

Расширение АБА, как правило, ассоциировано с развитием внутрисосудистого пристеночного тромба. Наличие, прогрессирование и разрыв аневризмы связаны с размерами тромба, так что использование антитромбоцитарной терапии предлагается для снижения вероятности развития осложнений при АБА [360]. В отсутствие каких-либо РКИ, в нескольких когортных исследованиях были проанализированы потенциальные выгоды от использования аспирина у больных с АБА, особенно у тех, объем поражения аорты которых является достаточно большим для образования пристеночного тромба. В исследовании Viborg [361] периперационный риск осложнений был более чем в два раза выше у пациентов, не получавших аспирина в сравнении с принимавшими этот препарат, даже после корректировки на курение и сопутствующие заболевания. По данным шведского исследования [362] сопутствующее использование аспирина и статинов было достоверно связано с низкой скоростью расширения АБА. В противоположность этому, при вторичном анализе данных UKSAT [363], а также другого исследования [364] не было найдено значительной разницы в скорости роста АБА между теми, кто получал или не получал аспирин. В целом, данные о пользе аспирина в снижении роста АБА противоречивы; однако, большинство пациентов с АБА находятся в группе повышенного риска не связанных с АБА сердечно-сосудистых событий. Учитывая тесную связь между АБА и другими атеросклеротическими заболеваниями, использование аспирина может рассматриваться в соответствии с наличием других сердечно-сосудистых сопутствующих заболеваний.

Ожидаются результаты совместного исследования ReScan, которое даст представление о преимуществах различных классов препаратов при замедлении роста АБА [365].

#### 7.2.5.3. Наблюдение при малых АБА

Несколько исследований пытались выявить оптимальный интервал для ультразвукового контроля малых АБА. После первой визуализации брюшной аорты, аорта диаметром <25 мм считается ассоциированной с очень низким риском формирования большой АБА в течение следующих 10 лет [54], в то время как аорта диаметром 26–29 мм требует выполнения следующего исследования через 4 года [54, 366]. Во время 13-летнего наблюдения участников в Multicentre Aneurysm Screening Study (MASS), у половины пациентов с разрывами АБА исходный диаметр аорты находился в диапазоне 25–29 мм [367]. На основе последних индивидуально-ориентированных мета-анализов трайлов и обсервационных исследований с повторными измерениями АБА в течение длительного времени, для АБА диаметрами 30–39, 40–44 и 45–54 мм могут быть безопасно предложены

интервалы обследования 3, 2 и 1 год, соответственно, с риском разрыва у мужчин <1% [365]. По данным того же исследования, у женщин наблюдались подобные темпы роста, но риск разрыва увеличился в четыре раза. В Web таблице 2 представлены средние темпы роста, риск операции и риск разрыва у мужчин и женщин соответственно диаметру АБА. У женщин с диаметром аорты 45 мм риск разрыва АБА был эквивалентен таковому у мужчин с АБА диаметром 55 мм, поэтому целесообразно обсуждать снижение нижнего порога вмешательства, а не уменьшение промежутков времени между исследованиями.

### Рекомендации по скринингу при АБА

Рекомендация	Класс <sup>a</sup>	Уровень <sup>b</sup>	Ссылка <sup>c</sup>
Популяционный скрининг АБА с помощью УЗИ:			
• рекомендуется у всех мужчин >65 лет.	I	A	357, 367
• может рассматриваться у женщин >65 лет, куривших ранее или в настоящее время.	IIb	C	
• не рекомендуется у некурящих женщин без семейного анамнеза.	III	C	
Целевой скрининг АБА при помощи УЗИ должен рассматриваться у родственников первой линии пациента с АБА.	Ila	B	338, 339
Оппортунистический скрининг АБА при ТТ-ЭхоКГ:			
• должен рассматриваться у всех мужчин возрастом >65 лет.	Ila	B	346, 347
• может рассматриваться у женщин возрастом >65 лет, куривших ранее или в настоящее время.	IIb	C	

**Примечание:** <sup>a</sup> — класс рекомендации, <sup>b</sup> — уровень доказательности, <sup>c</sup> — ссылки, поддерживающие уровень доказательности.

**Сокращения:** АБА — аневризма брюшной аорты, ТТ-ЭхоКГ — трансторакальная эхокардиография.

### 7.2.6. Вмешательства при АБА

#### 7.2.6.1. Дооперационное обследование сердечно-сосудистой системы

Ишемическая болезнь сердца является ведущей причиной ранней смертности после операций по поводу АБА. Ангиографические признаки поражения коронарных артерий можно найти приблизительно у двух третей пациентов с АБА, из которых одна треть являются асимптомными [336–368]. Большая продолжительность операций при АБА, необходимость пережатия аорты, физиологический стресс из-за потери крови и жидкостные сдвиги могут стать мощными триггерами развития острых ишемических событий. Таким образом, открытые операции при АБА связаны с высоким риском (0,5%) периперационных сердечно-сосудистых осложнений (смерть, инфаркт миокарда, инсульт) [369]. Эндоваскулярные методы лечения АБА, однако, сопряжены с меньшим риском осложнений (1–5%), чем открытые операции [370]. Необходимость и клиническое значение предо-

перационной стратификации риска перед вмешательством по поводу АБА зависит от риска процедуры (т.е. открытой или эндоваскулярной) и клинических, пациент-специфических факторов риска [371]. Для более подробного описания алгоритмов стратификации риска отсылаем читателя к недавно обновленным Рекомендациям ESC [372].

#### 7.2.6.2. Вмешательства на аорте при асимптомной АБА

Тактика ведения больного с АБА зависит от диаметра аневризмы. При определении показаний к вмешательству при АБА оценивается баланс между риском разрыва аневризмы при выжидательной тактике против операционного риска при определенном значении диаметра аорты. На сегодняшний день периодический ультразвуковой контроль при аневризме, пока та не достигнет размера 55 мм, станет симптомной или начнет быстро расти (>10 мм/год), считается безопасной стратегией ведения пациентов с небольшими АБА. Эта тактика основывается на результатах двух больших многоцентровых РКИ (UKSAT и ADAM), запущенных в начале 1990-х гг [348, 373]. В эти исследования было включено небольшое число женщин, и выявить различия в смертности от всех причин в данной подгруппе оказалось невозможно; однако есть доказательства того, что женщины более склонны к разрыву аорты при консервативном лечении, и у них, как правило, разрыв АБА происходит при меньшем диаметре аорты, чем у мужчин [348, 365, 374]. Даже если доказательств для определения порогового диаметра аорты у женщин недостаточно, вмешательства при меньшем диаметре аорты (>50 мм) могут быть оправданы.

#### 7.2.6.3. Открытые операции при аневризме аорты

С момента своего первого применения Dubost др. в начале 1950-х гг, открытая операция при АБА рассматривается как основное хирургическое вмешательство при АБА [375], но она сопряжена с определенным риском летальности и осложнений, особенно в плане сердечно-сосудистых событий. Операционная летальность при плановых открытых хирургических операциях при АБА оценивалась в различных исследованиях, но показатели значительно различаются между клиниками и странами (в зависимости от типа и дизайна исследования) и находятся в диапазоне от 1% (отдельные высокоспециализированные центры) до 8% (популяционные когорты) [376]. Существует даже расхождение в определенных показателях хирургической смертности между различными РКИ. Например, исследования UKSAT и ADAM определяют показатель 30-дневной летальности как 5,6% и 2,7%, соответственно, но следует помнить, что оба исследования включали все АБА, независимо от анатомии, если ожидалось выполнение реимплантации почечных артерий [348, 373].

В обзоре, включавшем результаты 64 исследований, был выявлен средний уровень смертности 5,5% [377].

Характеристики пациента являются важным предиктором, и многие авторы пытались оценить индивидуальный операционный риск с целью выявления подмножеств на разных уровнях риска. Наличие заболеваний сердца и легких, а также нарушение функции почек повышает периоперационную смертность при плановых операциях при АБА, в то время как влияние возраста как независимого фактора является спорным [378, 379]. Другими предикторами результатов являются опыт оператора и объем вмешательств, выполняемых в клинике, как описано в данном документе.

Результаты открытой операции при разрыве АБА намного хуже, чем таковые при плановых вмешательствах, и снова результаты существенно различаются между клиниками и странами. Wown и др. проанализировал результаты 171 исследования в мета-анализе, чтобы определить результаты разрыва АБА [380]. При суммарной оценке операционной смертности показатель составил 48%, хотя одиночные центры сообщают проспективно полученные данные смертности менее 15% [381]. Мета-регрессионный анализ по времени выполнения каждого исследования показал снижение послеоперационной летальности на 3,5% за каждое десятилетие, в то время как частота интраоперационной смертности остается стабильной на уровне 15%, предполагая, что в целом улучшения в результатах происходят не из-за факторов, связанных с операцией [380].

#### 7.2.6.4. Эндоваскулярное вмешательство при аневризме аорты

Эндоваскулярное вмешательство при аневризме аорты было предложено в начале 1990-х гг. Наибольшее преимущество EVAR заключается в его менее инвазивном характере, который позволяет укоротить время послеоперационного выздоровления. В мета-анализе 161 исследования сообщается об уровне объединенной операционной летальности 3,3% (95% ДИ 2,9-3,6); однако по данным последних исследований произошло быстрое улучшение результатов и достижение более низких показателей смертности, порядка 1,4% [382].

С другой стороны, долгосрочная эффективность EVAR остается предметом обсуждения. Требуется последующее пожизненное наблюдение и визуализирующие исследования для выявления поздних осложнений, в том числе эндоликов, миграции и разрыва. Поздние осложнения, в том числе вторичные разрывы аневризматического мешка, тесно связаны с его расширением через некоторое время. В недавнем исследовании оценивались текущее соответствие с анатомическими рекомендациями для EVAR и отношениями между базовой анатомией артерий

аорто-подвздошного сегмента и расширения мешка пост-EVAR. Это исследование, проведенное в США, показало, что встречаемость расширения мешка АБА >5 мм после EVAR составляет 41% в течение 5 лет и этот показатель увеличился в течение периода исследования, вероятно, из-за более либерального подхода к применению EVAR за пределами показаний [383].

Ключевой особенностью EVAR является введение эндографта через бедренные артерии под контролем рентгеноскопии, с целью повторного моделирования аорты. Его выполнимость зависит от нескольких факторов, в том числе — анатомии аорты, индивидуального клинического ведения, и рекомендаций производителей. Доля АБА, подходящих для EVAR, варьируется в различных исследованиях от 15 до 68% [384]. Последнее исследование 241 пациентов с использованием трех различных устройств показало общую возможность выполнения EVAR 49,4%. Его авторы предположили, что использование новых низкопрофильных устройств позволит увеличить долю EVAR в лечении АБА до 60% от всех случаев [385].

#### 7.2.6.5. Сравнительный анализ подходов к ведению пациентов с АБА

Эндоваскулярное вмешательство является реальной альтернативой открытому хирургическому лечению АБА; однако у пациентов с более сложной анатомией аорты, включая больных с аневризмами, близко прилегающими или вовлекающими в поражение почечные артерии, а также пациентов, у которых невозможно выполнение EVAR, стандартом остается открытое хирургическое лечение. Существуют определенные эндоваскулярные технологии, решающие задачу лечения при наличии подобных аневризм, например разветвленные или фенестрированные эндографты, но РКИ, сравнивающие подобные подходы с открытым вмешательством, до сих пор отсутствуют.

Для группы пациентов с АБА, которым анатомически и физиологически возможно выполнение как стандартной EVAR, так и открытой реконструкции, с конца 1990-х годов предлагались сравнительные исследования этих двух методов. Первое и самое большое РКИ, сравнивающее открытые и эндоваскулярные вмешательства при больших АБА, было начато в Великобритании в 1999г, исследование UK Endovascular Aneurysm Repair (EVAR)-1 [386-388]. Похожее исследование под названием Dutch Randomized Aneurysm Management (DREAM) было продолжено в Нидерландах [389-391]. В США проводилось исследование Open vs. Endovascular Repair (OVER) [392, 393], а во Франции — Anévrisme de l'aorte abdominale: Chirurgie vs. Endoprothèse [394]. Результаты этих исследований, в том числе двух

небольших, выполненных в Канаде и Нидерландах [395, 396], были объединены в недавнем мета-анализе, включившем 1470 пациентов, которым выполнялась EVAR, и 1429, перенесших открытую реконструкцию [397]. Отдаленные результаты исследований оценивались в разные сроки, и лишь в EVAR-1 и DREAM послеоперационное наблюдение было достаточно длительным (>6 лет). Краткосрочные (30 дней), среднесрочные (до 2 лет), и долгосрочные (≥3 лет) результаты были проанализированы в мета-анализе. Летальность в тридцатидневный срок от всех причин была ниже при EVAR (относительный риск (ОР) 0,35; 95% ДИ 0,19-0,64) [397]. Это снижение на 66% наблюдалось во всех исследованиях, за исключением Anévrisme de l'aorte abdominale: Chirurgie vs. Endoprothèse, в котором приводятся аналогичные уровни хирургической летальности при EVAR и открытой реконструкции (1,3 против 0,6%, соответственно) [394]. Тем не менее, ранние преимущества EVAR постепенно терялись в течение периода наблюдения (за счет вторичных разрывов мешка после EVAR), уступая ОР 0,78 (95% ДИ 0,57-1,08) в среднесрочный период наблюдения (≤2 лет после процедуры) и 0,99 (95% ДИ 0,85-1,15) в долгосрочный период (>2 лет) [397]. Аналогично, долгосрочные результаты исследования OVER предположили наличие эффекта “застоя” летальности в группе EVAR группа через 3 года после процедуры [393]. Также в группе EVAR наблюдалась значительно большая потребность в проведении повторных вмешательств как в промежуточные (ОР 1,48; 95% ДИ 1,06-2,08), так и в отдаленные сроки (ОР 2,53; 95% ДИ 1,58-4,05) наблюдения. Похожие результаты были получены в другом мета-анализе, который включал данные из вышеупомянутых контролируемых РКИ и двух больших регистров (данные Medicare и Шведской Сосудистой базы данных) [398].

Задача выбора оптимального лечения для пациентов, которым невозможно выполнение открытых операций, была поставлена только в исследовании EVAR-2, родственном трайлу EVAR-1. Пациенты были распределены в две группы: либо для выполнения EVAR в сочетании с оптимальной медикаментозной терапией, либо для изолированной оптимальной консервативной терапии. Хирургическая летальность при EVAR составила 7,3%. Летальность, ассоциированная с аневризмой, была значительно ниже в группе долгосрочного наблюдения, однако это достижение не трансформировалось в снижение летальности вследствие всех причин [388]. Эти выводы подтверждаются недавно опубликованным обсервационным исследованием, включившим в общей сложности 1652 больных, которым выполнялась EVAR, и из которых 309 (18,7%) были признаны неподходящими для открытой реконструкции [399].



В заключение, у больных с подходящими анатомическими особенностями, EVAR ассоциирована со снижением операционной летальности на 66%, преимущество, которое теряется в течение отдаленного наблюдения, с появлением затрат на неоднократные повторные вмешательства. При всех других вариантах аневризм брюшной аорты, не подходящих для EVAR, стандартом остается открытая реконструкция.

## 7.2.7. (Отграниченный) разрыв АБА

### 7.2.7.1. Клиническая картина

Классическая клиника разрыва АБА, включающая боль в животе, гипотонию и ощущение наличия пульсирующего образования в брюшной полости, наблюдается в 50% случаев. У пациентов с отграниченным разрывом АБА может наблюдаться боль в животе или в спине. Так как клиническая картина разрыва АБА может маскировать другие острые хирургические заболевания брюшной полости, и раннее распознавание этого состояния является крайне важным, диагноз не может основываться только на клинических признаках и симптоматике, и в кратчайшие сроки необходимо выполнение визуализирующих исследований.

### Рекомендации по ведению асимптомных пациентов с расширением либо АБА

Рекомендация	Класс <sup>a</sup>	Уровень <sup>b</sup>	Ссылка <sup>c</sup>
У больных с диаметром брюшной аорты 25-29 мм выполнение повторного УЗИ может быть запланировано через 4 года.	Ila	B	367
Тактика наблюдения является показанной и безопасной у пациентов с АБА с максимальным диаметром аорты <55 мм и медленным (<10 мм/год) темпом расширения аорты. <sup>d</sup>	I	A	340, 373
У пациентов с "малыми" (30-55 мм) АБА должны рассматриваться следующие промежутки времени между визуализирующими исследованиями: <sup>d</sup> <ul style="list-style-type: none"> <li>каждые 3 года при АБА диаметром 30-39 мм.</li> <li>каждые 2 года при АБА диаметром 40-44 мм.</li> <li>каждый год при АБА диаметром &gt;45 мм.<sup>e</sup></li> </ul>	Ila	B	365
Рекомендуется отказ от курения для замедления роста АБА.	I	B	351
Для снижения риска осложнений, ассоциированных с аортой, у пациентов с "малыми" АБА может обсуждаться назначение статинов и иАПФ.	Ilb	B	355, 345
Вмешательство при АБА показано в случае: <ul style="list-style-type: none"> <li>диаметр АБА превышает 55 мм.<sup>f</sup></li> <li>скорость расширения аневризмы превышает 10 мм/год.</li> </ul>	I	B	373, 363

Если при большой аневризме анатомические условия позволяют выполнить EVAR, рекомендовано выполнение как открытой, так и эндоваскулярной реконструкции аорты у больных с приемлемыми рисками хирургического вмешательства.	I	A	397, 398
Если большая аневризма анатомически непригодна для выполнения EVAR, рекомендуется открытая реконструкция аорты.	I	C	
У пациентов с асимптомными АБА, которые непригодны для открытых реконструкций, может обсуждаться сочетание EVAR и оптимальной медикаментозной терапии. <sup>g</sup>	Ilb	B	388, 399

**Примечание:** <sup>a</sup> — класс рекомендации, <sup>b</sup> — уровень доказательности, <sup>c</sup> — ссылки, поддерживающие уровень доказательности, <sup>d</sup> — с риском разрыва аорты <1% между двумя визуализирующими исследованиями АБА, <sup>e</sup> — интервал может быть сокращен у мужчин, либо в случае быстрого роста по данным предшествующих исследований, <sup>f</sup> — на индивидуальное решение о хирургической коррекции аневризмы также должен влиять пол пациента. При одинаковых размерах вероятность разрыва аневризмы у женщин в течение наблюдения до четырех раз больше, поэтому выполнение вмешательства на аорте может обсуждаться по достижении размеров аорты более низкого порога, вероятно, 50 мм. Ожидаемая продолжительность жизни пациента также должна учитываться до принятия решения о вмешательстве, <sup>g</sup> — поскольку улучшается только показатель летальности, ассоциированной с аневризмой, а не летальность вследствие всех причин, информированный выбор пациента должен быть принят во внимание.

**Сокращения:** АБА — аневризма брюшной аорты, иАПФ — ингибитор ангиотензин-превращающего фермента, EVAR — эндоваскулярная реконструкция аорты.

### 7.2.7.2. Диагностическое обследование

При разрыве АБА наблюдается массивное периаортальное кровоизлияние в забрюшинное пространство, брюшную полость, что позволяет быстро диагностировать это состояние даже при УЗИ. Компьютерная томография является визуализирующим методом выбора при обследовании пациентов с подозрением на отграниченный разрыв или с отграниченным разрывом АБА. Симптомы, позволяющие заподозрить это состояние, включают в себя большие размеры аневризматического мешка, прогрессивное увеличение размеров аневризмы, тромбообразование и четкий симптом полумесяца, локальный разрыв в кольцевидной кальцификации стенки аорты, и признак "задрапированной аорты" [400]. Под этим термином подразумевается нечеткость задней стенки аорты, которая располагается вблизи от соседнего тела позвонка, часто с потерей нормальной жировой прослойки. Это может указывать на нарушение структуры аортальной стенки и отграниченное кровоизлияние, даже при отсутствии забрюшинного кровоизлияния [401].

### 7.2.7.3. Лечение

Предпочтительная стратегия лечения разорванной АБА в настоящее время изучается в ряде клини-

ческих исследований [402]. По недавно опубликованным данным исследования Amsterdam Acute Aneurysm (AJAX), не было найдено никаких существенных различий в комбинированной конечной точке (смерть и наступление тяжелых осложнений в течение 30 дней) между EVAR и открытой реконструкцией (42 против 47%, соответственно; снижение абсолютного риска 5,4%; 95% ДИ — 13-23%) [403]. В совсем недавнем большом исследовании Immediate Management of the Patient with Rupture: Open vs. Endovascular Repair были получены сходные результаты 30-дневной летальности при первичной эндоваскулярной стратегии лечения в сравнении с экстренно выполненной традиционной реконструкцией (35,4 против 37,4%, соответственно; ОШ 0,92; 95% ДИ 0,66-1,28; P=0,62). Всем больным с первичной эндоваскулярной стратегией была выполнена экстренная КТ для определения анатомической пригодности к эндоваскулярной реконструкции. Подходящим пациентам выполнялось экстренное эндоваскулярное вмешательство, а остальным — открытая реконструкция [404].

Что касается пола пациентов, при нелеченых аневризмах риск разрыва у женщин почти в четыре раза выше, чем у мужчин при аналогичных диаметрах аорты. По сравнению с мужчинами, у женщин наблюдалась более высокая перипроцедурная летальность при плановых открытых и эндоваскулярных реконструкциях аневризм [405]. То же самое справедливо для экстренных открытых вмешательств при разрывах АБА [406]. Наоборот, недавний систематический анализ не показал статистически значимого увеличения риска смертности у женщин с разрывом АБА, которым выполнялись эндоваскулярные процедуры [407]. Это подтверждается результатами исследования IMPROVE, в котором предполагается, что женщинам предпочтительнее выполнять эндоваскулярную коррекцию [396].

#### 7.2.8. Долгосрочный прогноз и наблюдение после реконструкций аневризм аорты

У большинства пациентов период выздоровления длится до 3 месяцев после открытого вмешательства по поводу АБА, по прошествии которого качество их жизни существенно не различается после эндоваскулярных и открытых реконструкций АБА, и оно даже несколько лучше после открытой операции в течение первого года [408]. Открытые реконструкции АБА являются эффективными вмешательствами, осложнения, ассоциированные с протезом аорты, редки. Conrad и др. сообщают о встречаемости осложнений, ассоциированных с протезом аорты, 5,4% в течение 10 лет, в то время как Hallett и др. оценивают частоту осложнений на уровне 9,4% при средней продолжительности наблюдения 5,8 лет [409, 410]. Наиболее распространенными осложнениями являются лож-

ные аневризмы анастомозов и тромбоз браншей протеза; инфицирование трансплантата, однако, встречается менее чем в 1% случаев.

Вторичные разрывы аорты после открытой реконструкции крайне редки; в исследовании EVAR-1 не сообщалось ни об одном подобном событии [388]. Наоборот, разрывы после EVAR были описаны во многих докладах и сопряжены с высоким риском летальности. Эти вторичные разрывы аневризматического мешка, происходящие с частотой 0,7 случаев на 100 пациенто-лет, были изучены в когортах исследований EVAR-1 и EVAR-2 и были, вероятно, обусловлены наблюдаемым с течением времени сближением показателей аневризма-связанной смертности между группами открытой реконструкции и EVAR [411]. С поздними разрывами аортального мешка были ассоциированы такие конкретные факторы, как эндолики типов 1, 2 и 3, все сопровождающиеся расширением мешка, перегиб или миграция стент-графта [411].

Существует ряд доказательств, что оральные антикоагулянты могут негативно влиять на исход EVAR из-за высокого риска всех видов эндоликов, в том числе стойких эндоликов 2 типа, а также вследствие нарушения герметичности эндопротеза. Следовательно, необходимо строгое наблюдение за пациентами после выполнения EVAR, получающими антикоагулянты [412, 413].

#### Рекомендации по ведению больных с симптомными АБА

Рекомендация	Класс <sup>а</sup>	Уровень <sup>б</sup>	Ссылка <sup>с</sup>
У пациентов с подозрением на разрыв АБА показано выполнение немедленного УЗИ брюшной полости и забрюшинного пространства либо КТ.	I	C	
В случае разрыва АБА показана экстренная реконструкция.	I	C	
При наличии симптомной, но неразорванной АБА, показано выполнение срочной реконструкции.	I	C	
В случае симптомной АБА, анатомически подходящей для EVAR, рекомендовано выполнение как открытой, так и эндоваскулярной реконструкции аорты. <sup>д</sup>	I	A	403

**Примечание:** <sup>а</sup> — класс рекомендации, <sup>б</sup> — уровень доказательности, <sup>с</sup> — ссылки, поддерживающие уровень доказательности, <sup>д</sup> — в зависимости от опыта интервенционной команды и степени риска вмешательства у конкретного пациента.

**Сокращения:** АБА — аневризма брюшной аорты, КТ — компьютерная томография, EVAR — эндоваскулярная реконструкция аорты.

#### 8. Генетические заболевания аорты

Генетические заболевания, при которых поражается аорта, в целом можно разделить на две категории: синдромные и несиндромные, и в обеих категориях наблюдается аутосомно-доминантное наследо-

вание. В последнее десятилетие в обеих этих категориях были обнаружены новые генные дефекты, лежащие в основе заболеваний, и приводящие к образованию однородных молекулярных групп аневризм и расслоений грудной аорты (АРГА). Обширные клинические и визуализирующие исследования легко обнаружили вовлечение артериальной сосудистой системы, которое было более обширным, чем при обычном поражении грудной аорты. Кроме того, были выявлены ранее неизвестные специфические изменения, встречавшиеся при некоторых различных молекулярных нарушениях. Наконец, наблюдается широкая клиническая вариативность в семьях, несущих одинаковые генетические мутации в случаях неполной пенетрантности ("пропущенные поколения"). В обеих категориях поражений при хромосомных или молекулярных нарушениях, при наследственных АРГА наблюдается наличие кистозного некроза меди, что исключает использование патогистологического исследования для установления точного диагноза.

## 8.1. Хромосомные и наследуемые синдромные аневризмы и расслоения грудной аорты

### 8.1.1. Синдром Тернера

В основе СТ лежит частичная или полная моносомия X хромосомы (кариотип 45X0). Диагноз основывается на клинических данных и результатах цитогенетического анализа. У пораженных женщин наблюдается низкорослость, различные врожденные сердечные дефекты, аномалии аорты, метаболические и гормональные изменения, приводящие к ожирению, нарушению толерантности к глюкозе, гиперлипидемии и нарушению овуляции. Гипертония и плечебедренные нарушения обусловлены КоА, найденной у 12% женщин с СТ и, как правило, выявляемой в детском возрасте. ДАК обнаруживается у 30% больных [414]. Приблизительно у 75% людей с СТ имеются аномалии формирования сердечно-сосудистой системы [415, 416]. В целом, наблюдается расширение магистральных сосудов, в частности, аорты, плечевых и сонных артерий. Удлинение дуги аорты и аневризма аорты, соответственно, наблюдаются в 30% и 33% случаев и последняя, как правило, располагается в корне аорты. Однако, адекватная оценка диаметра аорты у взрослых с СТ является непростой задачей из-за отсутствия адекватных норм для конкретного пола, возраста и размеров тела. Заболеваемость РА у женщин с СТ в 100 раз больше, чем у женщин в целом, и расслоение происходит чаще всего в третье и четвертое десятилетия жизни [416]. Ведение взрослых женщин с СТ должно включать визуализирующие исследования (эхокардиографию и МРТ грудной аорты) с оценкой риска сердечно-сосудистых осложнений. Наблюдение в течение времени основывается на определении категорий

риска больных (верификация стандартных сердечно-сосудистых факторов риска) и выполнении ТТ-ЭхоКГ каждые 3-5 лет при низком риске, МРТ грудной аорты каждые 3-5 лет при умеренном риске, и направлении к кардиологу с выполнением МРТ грудной аорты каждые 1-2 года для больных высокого риска [414]. Генетические основы заболевания до сих пор остаются неясными в плане связанных сердечно-сосудистых и метаболических фенотипов, в то время как низкий рост был ассоциирован с гаплонедостаточностью по гену *SHOX* [417].

### 8.1.2. Синдром Марфана

Синдром Марфана является наиболее частым наследственным заболеванием соединительной ткани. Передающийся аутосомно-доминантно, синдром Марфана связан с мутациями гена *FBN1*, который кодирует фибриллин-1, основной компонент изолированных или эластин-ассоциированных микрофибрилл [418]. У мышинной модели синдрома Марфана, дефицитной по фибриллину, наблюдается усиление сигналинга трансформирующего фактора роста (TGF)-бета, и было показано, что ингибирование TGF-бета нейтрализующими антителами или блокаторами рецепторов 1-го типа к ангиотензину-II вызывает обратные изменения сосудистых нарушений [419]. Этот результат был важен, так как он обусловил появление первой новой мишени для терапии в течение более чем 20 лет, начиная с первоначального сообщения Shores и др. об эффективности бета-блокады в замедлении темпов расширения аорты, что привело к широкому использованию этого лечения при синдроме Марфана [98]. В настоящее время в нескольких РКИ ведется тестирование сартанов в различных популяциях пациентов с синдромом Марфана (дети и молодые взрослые, или взрослые) и с различным дизайном (атенолол vs. лозартан или лозартан vs. плацебо как дополнение оптимальной терапии) [420-422]. Результаты двух первых исследований (у 20 больных младшего/подросткового возраста [423] и у 233 взрослых [96]) показывают, что лозартан эффективно снижает скорость дилатации корня аорты. Результаты других исследований ожидаются в 2014 году.

Синдром Марфана уже упоминался, и рекомендации можно найти в Рекомендациях по ведению врожденных пороков сердца у взрослых [424].

### 8.1.3. Синдром Элерса-Данло IV типа или сосудистого типа

EDS IV типа является редким, аутосомно-доминантным заболеванием соединительной ткани, вызванным мутациями в гене *COL3A1*, кодирующем проколлаген III типа. Диагноз устанавливается на основании клинических признаков, неинвазивной визуализации и идентификации мутации в гене

**COL3A1.** Клиническими признаками EDS IV типа являются тонкая, полупрозрачная кожа, обширные кровоизлияния, характерный вид лица (в частности, узкий и тонкий нос, тонкие губы, оттопыренные уши, впалые щеки, натяжение кожи лица), и преждевременное старение кожи. У лиц с EDS IV типа значительно сокращается продолжительность жизни (50% смертность по достижении возраста 48 лет) из-за спонтанных разрывов внутренних органов (кишка, матка) и кровеносных сосудов [425]; он влияет на всю сосудистую систему и сердце. Сообщается о формировании мешотчатых аневризм. Имеется тенденция к распространению сосудистых осложнений на артерии большого и среднего диаметра. Поражение часто затрагивает грудную и брюшную аорту, почки, мезентериальные, подвздошные и бедренные артерии, а также позвоночные и сонные артерии (экстра- и интракраниальные) [426]. Артерии могут непредсказуемо расслаиваться без предварительного расширения. В одном открытом РКИ 53 пациентов было показано снижение риска разрыва или расслоения на 64% по прошествии периода 4 лет [427]. Неинвазивная визуализация является предпочтительным подходом при оценке сосудистых изменений; операция должна обсуждаться только при потенциально фатальных осложнениях, так как ломкость тканей, тенденция к геморрагическим осложнениям и плохое заживление ран придает дополнительный хирургический риск. Требуется длительное послеоперационное наблюдение [428]. Отсутствуют данные для установления порогового значения диаметра для вмешательства в случаях АГА, и решение должно приниматься при индивидуальном, междисциплинарном обсуждении.

#### 8.1.4 Синдром Лойеса-Дитца

Впервые описанный в 2005г, синдром Лойеса-Дитца (СЛД) является аутосомно-доминантным синдромом аневризмы аорты, объединяющим триаду — артериальную извитость и аневризмы артериальной системы, гипертелоризм и расщепление небного язычка, так же, как и признаки, встречающиеся при синдроме Марфана [320, 429]. В некоторых формах СЛД демонстрирует сильное перекрытие с EDS IV типа. СЛД связан с мутациями в любом из генов, кодирующих рецепторы к TGF-бета I или II типов (*TGFBR1* или *TGFBR2*). Поскольку артериальная извитость диагностируется при качественных визуализирующих исследованиях, индекс позвоночной извитости измеряется при объемных ангиографических реконструкциях с использованием контрастной МРТ, что было предложено Моррис и др. [430], и было показано, что она является воспроизводимым маркером наступления неблагоприятных сердечно-сосудистых событий не только при СЛД, но и при других заболеваниях соединительной ткани, где реже наблю-

дается артериальная извитость (особенно синдром Марфана и EDS).

Наиболее часто экстремальные клинические проявления и осложнения наблюдаются у детей с видимыми черепно-лицевыми особенностями (волчья пасть, краниосиностоз, ретрогнатия, расходящееся косоглазие и экзофтальм), связанными с более серьезными поражениями аорты. Наблюдение как детей, так и взрослых, с широко распространенной и агрессивной артериопатией легло в основу рекомендаций раннего оперативного вмешательства на восходящей аорте диаметром  $\geq 42$  мм [320]. Агрессивное хирургическое лечение аневризм у пациентов с СЛД ассоциировано с относительно низкой вероятностью осложнений в отсутствие ломкости тканей [320, 431]. Однако в настоящее время отсутствует определенный порог диаметра аорты для определения сроков вмешательства при АГА, и этот вопрос требует дальнейшего изучения. Следует отметить, что мутации в гене *TGFBR2* наблюдаются также у больных с фенотипом Марфана, у которых не имеется черепно-лицевых аномалий или широко распространенной и агрессивной артериопатии, имеющейся при СЛД [432]. В отличие от ранних исследований, в которых сообщается о мрачных клинических исходах у пациентов с СЛД и мутациями *TGFBR2*, результаты оказались схожими с пациентами с изолированной мутацией *FBN1* при установлении диагноза и назначении медикаментозного лечения. С другой стороны, необходимо помнить о спонтанной эволюции пациентов, не получивших соответствующего лечения, и демонстрирующих неблагоприятный прогноз. Ведение пациентов должно осуществляться с учетом исходной максимально обширной визуализации сосудов и семейного анамнеза сосудистых событий.

#### 8.1.5. Синдром артериальной извитости

Синдром артериальной извитости (САИ) является очень редким аутосомно-рецессивным заболеванием и характеризуется артериальной извитостью, удлинением, стенозом и аневризмой крупных и средних артерий. Также может наблюдаться локальный стеноз легочной артерии и аорты. У пациентов имеются измененные черты лица (удлиненное лицо, блефарофимоз и низкие косые глазные щели, клювовидный нос, “арочное” небо, и микрогнатия), а также различные более общие признаки поражения соединительных тканей кожи (мягкая, высокоэластичная кожа) и скелета (арахнодактилия, деформация груди, гипермобильность суставов и контрактуры), перекрывающие подобные, наблюдаемые при синдроме Марфана. В ранних исследованиях сообщается о плохом прогнозе и уровне смертности до 40% в возрасте до 5 лет [433]. В более поздних исследованиях в семьях преимущественно европейского происхождения



сообщается о взрослых пациентах с меньшей частотой формирования аневризм и менее “тяжелым” сосудистым фенотипом [434]. Первоначально описанный в семьях из Италии, Марокко и с Ближнего Востока, САИ связан с мутациями в гене *SLC2A10*, который кодирует факультативный транспортер глюкозы GLUT10 [435]. Ведение пациентов требует исходного визуализирующего исследования сосудов всего тела, и последующее ведение должно быть индивидуальным, на основе скорости увеличения диаметров сосудов и семейного анамнеза.

#### 8.1.6. Аневризмо-остеоартритический синдром

Аневризмо-остеоартритический синдром (АОС) является новым синдромным АРГА, что составляет примерно 2% от семейных АРГА [426]. Это ауто-сомно-доминантное заболевание сочетает раннее развитие аномалий суставов (в том числе остеоартрит и рассекающий остеохондрит) и аневризмы и РА. Извилистость, аневризмы и расслоения наблюдаются во всех отделах артериальной системы [436, 437]. Могут наблюдаться умеренно выраженные черепно-лицевые, кожные и скелетные аномалии, перекрывающиеся с синдромом Марфана и СЛД [437]. Заболевание связано с мутацией в гене *SMAD3*, кодирующем внутриклеточный эффектор TGF-бета сигналинга [438]. Диагноз основывается на клинических признаках и идентификации мутации в гене *SMAD3*. Относительно ведения единого мнения нет. При АОС могут быть полезны бета-блокаторы, так как имеются изменения аорты идентичные наблюдаемым при синдромах Марфана и СЛД, когда это лечение эффективно [436]. Однако, поскольку пока имеются лишь ограниченные данные о темпах роста аневризм, некоторые авторы предлагают при СЛД применять агрессивное хирургическое лечение [439].

#### 8.1.7. Несиндромные семейные расслоения и АГА

У большинства пациентов с АРГА отсутствует известный генетический синдром. У этих больных семейная связь с поражением родственников первой линии встречается с частотой до 19%. Эти несиндромные формы АРГА (нсАРГА) могут быть ассоциированы с ДАК и/или открытым артериальным протоком [440], и проявляться при гистологическом исследовании типичным кистозным медианекрозом [441]. НсАРГА демонстрируют ауто-сомно-доминантный путь передачи с большой клинической вариативностью (особенно у женщин) и сниженную пенетрантность [442]. Мутации в генах, участвующих в синдромальных формах АРГА (*FBNI*, *TGFBR1* и *TGFBR2*) редко встречаются в семьях и спорадических пациентах с нсАРГА [432, 443]. Эффекты мутаций в следующих новых генах нсАРГА были идентифицированы следующим образом:

- Мутации в *MYH11* (кодирующем тяжелую цепь миозина, образующуюся в ГМК) ассоциированы с АРГА и открытым артериальным протоком [444].
- Мутации в *ACTA2* (кодирующем ГМК-специфичный альфа-актин) встречаются у больных с АРГА, имеющих ишемическую болезнь сердца, инсульты и болезнь Моя-моя [445].
- Мутации в *MYLK* (кодирующем киназу легкой цепи миозина) приводят к РА с незначительным расширением аорты или без такового [446].
- Мутации в *TGFBR2* (кодирующем TGF-бета 2 типа) проявляются АРГА с некоторым перекрытием с синдромом Марфана для кожных и скелетных проявлений [446].
- Мутации в *PRKG1* (кодирующем PKG I, цГМФ-зависимой протеинкиназы типа I, которая управляет расслаблением ГМК) проявляется в аневризмах аорты и острые расслоения у относительно молодых лиц [447].

Все эти новые молекулярные аспекты нсАРГА и известных генетических дефектов синдромальных форм в настоящее время обеспечивают более полное восприятие инициирующих событий АРГА, с наличием либо дефекта соединительной ткани, либо сниженного TGF-бета сигналинга или нарушенной сократимости ГМК. Клинически эти молекулярные формы отражают мощное перекрытие и континуум тяжести заболевания аорты, а также более обобщенную артериопатию, чем было известно ранее. В настоящее время доступен небольшой объем данных о естественном течении новых молекулярных нарушений при нсАРГА. Диагноз основывается, в первую очередь, на исключении известных генетических синдромов, а затем генетическом консультировании и обследовании родственников первой линии. Имеющиеся стратегии ведения больных объединяют расширенную визуализацию исходно и в течение наблюдения в соответствии с семейным анамнезом сердечно-сосудистых событий.

#### Рекомендации по генетическому тестированию при заболеваниях аорты

Рекомендация	Класс <sup>a</sup>	Уровень <sup>b</sup>
Рекомендуется обследование родственников первой линии (сублинги и родители) пациента с АРГА для идентификации семейной формы, при которой риск передачи мутации/заболевания в семье составляет 50%.	I	C
После появления серьезного подозрения на наличие семейной формы АРГА рекомендуется направить пациента к генетику для обследования семьи и молекулярных исследований.	I	C
Изменчивость возраста появления симптоматики определяет проведение скрининга каждые 5 лет у “здоровых” родственников, входящих в группу риска до установления или исключения диагноза на основании клинических или молекулярных исследований.	I	C

При семейных нсАРГА должен обсуждаться скрининг в отношении аневризм, не только грудной аорты, но и всей артериальной системы (в том числе мозговых артерий).

Ila	C
-----	---

Примечание: <sup>a</sup> — класс рекомендации, <sup>b</sup> — уровень доказательности.

Сокращение: АРГА — аневризмы и расслоения грудной аорты.

### 8.1.8. Генетика и наследственность при АБА

Начиная с первого сообщения Clifton о трех братьях с АБА в 1977г [447], во многих исследованиях сообщалось о семейном объединении АБА среди сиблингов пациентов с этим состоянием [448]. Существует 24% вероятность, что у монозиготного близнеца человека с АБА разовьется аневризма [449]. Однако в когортных исследованиях доля пациентов с АБА, имеющих родственников первой линии с этой болезнью, как правило, небольшая, хотя она может колебаться от 1% до 29% [450].

В меньшинстве семей с множественными случаями АБА были выполнены сегрегационные анализы, которые привели к созданию моделей как аутосомно-рецессивного, так и аутосомно-доминантного наследования [451, 452]. Несмотря на сообщения об этих редких семьях, развитие АБА, как правило, вряд ли связано с одной мутацией гена, и имеется множество генетических факторов. Таким образом, восприимчивые гены, а не причинные генные мутации могут иметь большое значение, в частности, регулирующие медиаторы воспаления, тканевые протеазы и биологию ГМК. Необходимо соблюдать осторожность вследствие недавно описанных семейных форм АГА, когда наблюдаются АБА. Поэтому, если АБА возникают у молодого человека без явных факторов риска и без поражения других членов семьи, необходим более широкий скрининг в отношении поражения артерий, особенно относящихся к грудному отделу аорты.

## 8.2. Заболевания аорты, ассоциированные с ДАК

Сосудистая патология, ассоциированная с ДАК, раскрывается в Рекомендациях ESC по лечению клапанных пороков сердца 2012г [312].

### 8.2.1. Эпидемиология

#### 8.2.1.1. Двустворчатый аортальный клапан

ДАК — наиболее частый врожденный порок сердца, встречающийся при рождении в 1-2% в популяции. Мужчины поражаются чаще, чем женщины, с отношением от 2:1 до 4:1 [453-456]. У >70% пациентов ДАК является результатом слияния левой коронарной створки (ЛКС) и правой коронарной створки (ПКС), слияние ПКС с некоронарной (НКС) встречается в 10-20%, а сращение ЛКС с НКС — в 5-10% [457]. Истинные двустворчатые клапаны и клапаны с единой комиссурой встречаются очень редко.

#### 8.2.1.2. Расширение аорты при ДАК

Аневризма аорты, определяемая как расширение аорты диаметром >40 мм вне зависимости от площади поверхности тела [458-460], или >27,5 мм/м<sup>2</sup> для людей малого роста, часто ассоциирована с ДАК. Риск развития аневризмы аорты у пациентов с ДАК, вероятно, гораздо выше, чем в обычной популяции [313], но достоверные популяционные данные отсутствуют. Существуют некоторые указания на расовые различия в распространенности расширения аорты при ДАК [461].

Различные подвиды ДАК связаны с различными формами расширения аорты [462]. У больных с типом ДАК ЛКС-ПКС чаще наблюдается расширение восходящей аорты, но также наблюдается расширение и корня [463]. При типе ПКС-НКС корень аорты поражается редко, и наблюдается расширение только восходящей аорты [313]. Расширение аорты максимально на уровне тубулярной аорты, со средней скоростью 0,5 мм/год, аналогично наблюдаемой у пациентов с синдромом Марфана [316]. Однако в этой группе людей у 50% пациентов не происходит расширения аорты в течение 3 лет, в то время как у других это наблюдается [316], что подчеркивает неоднородность популяции больных с ДАК. Дуга аорты поражается редко [464]. Данных для количественной оценки мощности этих ассоциаций недостаточно.

Кроме расширения аорты и формирования аневризмы, ДАК является фактором риска расслоения и разрыва [465]. У пациентов с ДАК, в том числе без гемодинамических нарушений на клапане, имеется расширение корня и восходящего отдела, по сравнению с субъектами соответствующего возраста и пола и трехстворчатым АК [466]. Среди взрослых с ДАК и не имеющих исходной значимой клапанной патологии, 27% потребуют проведения операции сердечно-сосудистого профиля в течение 20 лет [467]. Средняя скорость расширения аневризм проксимального отдела восходящей аорты у пациентов с ДАК и аортальным стенозом больше, чем у больных с трехстворчатым клапаном (1,9 против 1,3 мм/год, соответственно) [465]. В другом исследовании у пациентов с нормально функционирующим ДАК ежегодные темпы роста аорты составили 0,77 мм [468]. Среднегодовые изменения диаметра восходящей аорты у пациентов с ДАК могут варьировать от 0,2 до 1,2 мм/год [316, 466, 469]. Скорость расширения аорты выше в тубулярном отделе восходящей аорты, чем на уровне синусов Вальсальвы, что отличается от синдрома Марфана [316]. У пациентов с ДАК, которым не выполнялась коррекция аневризмы аорты во время протезирования аортального клапана, 15-летний показатель свободы от операций на аорте или осложнений составил 86% для исходного диаметра аорты <40 мм, 81% при диаметре 40-44 мм, и лишь 43% при диаметре 45-49 мм, соответственно

( $P < 0,001$ ) [470]. Еще в одном исследовании сообщается о низком риске неблагоприятных событий, ассоциированных с аортой, после протезирования клапана при стенозе ДАК и сопутствующей лёгкой умеренной дилатации восходящей аорты (40–50 мм): только 3% пациентов потребовали вмешательства на проксимальном отделе аорты в течение 15 лет наблюдения [471].

#### 8.2.1.3. Расслоение аорты

В одном исследовании сообщалось о шестипроцентной совокупной встречаемости РА типа А у нелеченых пациентов с ДАК и расширением аорты в течение среднего периода наблюдения 65 месяцев [465], но в нынешнюю эпоху ранней профилактической хирургии это трудно оценить. Отсутствуют точные исторические данные. Распространенность ДАК колеблется от 2–9% при РА типа А и 3% при РА типа В [472], что лишь немногим выше, чем распространенность ДАК в общей популяции (1–2%).

#### 8.2.1.4. ДАК и КоА

Только тип ДАК ЛКС-ПКА ассоциирован с КоА [473, 474]. Данных о распространенности КоА при ДАК мало: в одном сообщении говорится о 7% [313]. Напротив, 50–75% пациентов с коарктацией имеют ДАК (типа ЛКС-ПКС). У пациентов с КоА и ДАК риск развития расширения и РА значительно выше, чем в популяции только с ДАК [475, 476].

#### 8.2.2. Клиническое течение

Данные об увеличении размеров аорты различаются. Средний темп прироста оценивается в 1–2 мм/год [65, 469], но иногда наблюдается более быстрый рост. Быстрое прогрессирование  $>5$  мм/год и большой диаметр связаны с повышенным риском РА или разрыва, с резким увеличением риска при диаметре  $>60$  мм. Более высокий градиент давления при стенозе ДАК и более тяжелая аортальная недостаточность (большой ударный объем), как сообщается, связаны с более быстрым ростом размеров аорты [477]. В отсутствие стеноза или регургитации также может развиваться серьезное расширение аорты, особенно в молодом возрасте [478, 479].

Данные о росте размеров аорты после протезирования клапана показывают, что повторная операция на корне аорты исходным диаметром 40–50 мм (при протезировании) клапана редко необходима в течение  $>10$  лет наблюдения. В этой группе очень редко встречается расслоение [471, 480].

#### 8.2.3. Патофизиология

Мутации в гене *Notch1* ассоциированы с ДАК [481]. Наблюдается высокая частота встречаемости семейных случаев, сходная с аутосомно-доминантным наследованием с пониженной пенетрантностью.

Различная ориентация створок (слияние ЛКС и ПКС, или ПКС с НКС), предположительно, имеет различную этиологию в эмбриональной фазе развития [482]. Различные типы ДАК связаны с различными формами патологии аорты, но патофизиология остается неизвестной [313]. Это могут быть генетические факторы, с общими генетическими путями для расширения аорты и ДАК [483, 484], или влияния измененного кровотока в аорте при ДАК [485–487], или их комбинации.

#### 8.2.4. Диагностика

##### 8.2.4.1. Клиническая картина

ДАК, с аортальным стенозом или регургитацией, может вызывать жалобы и клинические признаки (сердечные шумы), которые могут быть обнаружены при клиническом обследовании. Расширение аорты редко симптомно. Атипичным признаком расширения аорты может быть хроническая боль в груди, шеи, и спине. Одышка, инспираторный стрidor, и рецидивирующие инфекции дыхательных путей могут указывать на сдавление крупных дыхательных путей. Охриплость может указывать на сдавление гортанного нерва. Частым первым клиническим проявлением нелеченой прогрессирующей аневризмы аорты, связанной с ДАК, является разрыв или РА. У небольшого подмножества пациентов с ДАК ( $<15\%$ ), почти исключительно молодых людей, преимущественно наблюдается расширение корня аорты без значимого клапанного стеноза или регургитации, с минимальными клиническими проявлениями или без таковых. Риск неблагоприятных событий у этих пациентов высок, но их очень трудно выявить, если они не обнаруживаются при скрининге.

##### 8.2.4.2. Визуализация

Особые указания в отношении визуализации аорты при данном состоянии отсутствуют.

##### 8.2.4.3. Обследование родственников

Из-за мощной семейной ассоциации при ДАК [453, 483, 488] может рассматриваться скрининг родственников первой степени родства. Отсутствуют данные об эффективности (т.е. числе пациентов, которое необходимо обследовать, чтобы диагностировать один случай заболевания) или экономической эффективности скрининга.

##### 8.2.4.4. Наблюдение

При каждом вновь диагностированном случае ДАК следует визуализировать корень и восходящей отдел аорты только при ТТ-ЭхоКГ либо совместно с другим визуализирующим исследованием, предпочтительнее — МРТ. Если возможно выполнение ТТ-ЭхоКГ, имеется хорошая корреляция между МРТ и ТТ-ЭхоКГ и, когда аорта не расширена, ежегодное

обследование может выполняться при помощи ТТ-ЭхоКГ, с интервалами в зависимости от скорости расширения и/или семейного анамнеза. В случае увеличения аорты в диаметре  $>3$  мм/год или диаметре  $>45$  мм по данным ТТ-ЭхоКГ показано выполнение другого визуализирующего исследования (МРТ или КТ). Начиная с диаметра аорты 45 мм, рекомендуется проведение ежегодного исследования восходящей аорты. Если при ТТ-ЭхоКГ невозможно надежно визуализировать восходящую аорту, показана ежегодная визуализация при помощи МРТ (или КТ, если МРТ недоступно) [489].

#### 8.2.5. Лечение

Хотя нет никаких исследований, которые могли бы подтвердить положительное влияние медикаментозной терапии на расширенную восходящую аорту или корень аорты при ДАК, обычной клинической практикой является назначение бета-блокаторов при расширении аорты. Показания к хирургическому лечению расширения аорты при ДАК аналогичны таковым при других причинах расширения, кроме синдрома Марфана. При операции по поводу стеноза или регургитации ДАК должно рассматриваться протезирование корня аорты, если его диаметр больше 45 мм [470], из-за повышенного риска расширения аорты, возможно потребующего вмешательства (или его расслоения и разрыва) в отдаленном периоде после операции.

#### 8.2.6. Прогноз

Риск расслоения и разрыва увеличивается с диаметром аорты, с резким увеличением при диаметре 60 мм. При лечении в соответствии с рекомендациями прогноз благоприятный — гораздо лучше, чем при синдроме Марфана, и аналогичен таковому для нормальной популяции соответствующего возраста [313, 485].

#### Рекомендации по ведению расширения корня аорты у пациентов с ДАК

Рекомендация	Класс <sup>a</sup>	Уровень <sup>b</sup>
У больных с известным ДАК должно быть выполнено исходное ТТ-ЭхоКГ для оценки диаметров корня и восходящей аорты.	I	C
Пациентам с ДАК показано выполнение МРТ или КТ сердца, если морфология корня и восходящей аорты не может быть точно оценена при ТТ-ЭхоКГ.	I	C
Показано проведение повторных исследований корня и восходящей аорты у каждого пациента с ДАК с интервалами в зависимости от размеров аорты, скорости увеличения размеров и семейного анамнеза.	I	C
При диаметре корня или восходящей аорты $>45$ мм или ее увеличении $>3$ мм/год по данным эхокардиографии показано ежегодное измерение диаметров аорты.	I	C

При диаметре аорты $>50$ мм или ее увеличении $>3$ мм/год по данным эхокардиографии, показано подтверждение измерений с использованием другого визуализирующего исследования (КТ или МРТ).	I	C
При ДАК хирургическое вмешательство на восходящей аорте показано в случае: <ul style="list-style-type: none"> <li>• расширения корня или восходящей аорты <math>&gt;55</math> мм.</li> <li>• расширения корня или восходящей аорты <math>&gt;50</math> мм и наличии других факторов риска.<sup>c</sup></li> <li>• расширения корня или восходящей аорты <math>&gt;45</math> мм при планируемой операции протезирования аортального клапана.</li> </ul>	I	C
Использование бета-блокаторов может быть рассмотрено у пациентов с ДАК и расширением корня аорты $>40$ мм.	Ib	C
Вследствие семейного характера следует обсуждать скрининг родственников первой степени родства.	Ila	C
У пациентов с любой эластопатией или ДАК с расширением корня аорты ( $>40$ мм) изометрические упражнения с высокими статическими нагрузками (например, тяжелая атлетика) не показаны и должны быть исключены.	III	C

**Примечание:** <sup>a</sup> — класс рекомендации, <sup>b</sup> — уровень доказательности, <sup>c</sup> — КоА, системная гипертензия, семейный анамнез расслоений или увеличение диаметра аорты  $>3$  мм/год (при повторных измерениях с использованием одинаковых методов визуализации, измеренных на одних и тех же уровнях аорты, с пошаговым сравнением и подтвержденных при другом виде исследования).

**Сокращения:** ДАК — двустворчатый аортальный клапан, КТ — компьютерная томография, МРТ — магнитно-резонансная томография, ТТ-ЭхоКГ — трансторакальная эхокардиография.

### 8.3. Коарктация аорты

Эта тема широко обсуждается в Рекомендациях по ведению врожденных пороков сердца у взрослых 2010г [424].

#### 8.3.1. Общие сведения

КоА рассматривается как комплексное сосудистое заболевание, а не только как циркулярное сужение аорты. Она развивается как дискретный стеноз либо как протяженная гипоплазия сегмента аорты. КоА, как правило, располагается в области артериального протока и, в редких случаях, располагается эктопически (в восходящей, нисходящей или брюшной аорте). КоА составляет 5-8% всех врожденных пороков сердца. Распространенность изолированных форм составляет 3 на 10 000 живорожденных.

#### 8.3.2. Диагностическое обследование

Клинические особенности включают систолическую гипертензию верхней половины тела, гипотензию нижней части тела, градиент АД между верхними и нижними конечностями ( $>20$  мм рт.ст. свидетельствует о значимой КоА), радио-феморальную задержку пульса, и пальпируемые коллатерали. При эхокардиографии можно получить информацию о расположении, структуре и степени КоА, функции



левого желудочка и его гипертрофии, ассоциированных сердечных аномалиях, и диаметрах аорты и брахиоцефальных артерий. Доплеровские градиенты не являются полезными для количественной оценки степени коарктации, ни исходно, ни в послеоперационном периоде. Предпочтительными неинвазивными методами оценки всей аорты у взрослых являются МРТ и КТ. Оба метода визуализируют область, степень и распространение сужения аорты, дуги аорты, пред- и постстенотических зон аорты и коллатералей. Оба метода обнаруживают осложнения, такие, как аневризма, рестенозы или остаточные стенозы. Катеризация сердца с манометрией (градиент от пика до пика >20 мм рт.ст. указывает на гемодинамически значимую КоА в отсутствие хорошо развитых коллатералей), и ангиография все еще остаются “золотым стандартом” для оценки этого состояния во многих центрах до и после оперативного или интервенционного лечения.

### 8.3.3. Хирургическое или катетерное интервенционное лечение

При нативной КоА у взрослых с соответствующей анатомией во многих центрах стентирование стало методом лечения первой линии.

#### Рекомендации по вмешательствам при КоА

Рекомендация	Класс <sup>a</sup>	Уровень <sup>b</sup>
У всех пациентов с определенной неинвазивным методом разницей давления >20 мм рт.ст. между верхними и нижними конечностями, независимо от симптоматики, но с гипертензией верхних конечностей (>140/90 мм рт.ст. у взрослых), аномальной реакцией АД во время тренировки, или значительной гипертрофией левого желудочка, показано проведение вмешательства.	I	C
Независимо от градиента давления, пациенты с гипертензией с >50% сужением аорты по отношению к диаметру аорты на уровне диафрагмы (при МРТ, КТ, или инвазивной ангиографии) должны быть рассмотрены как кандидаты для вмешательства.	IIa	C
Независимо от градиента давления и наличия гипертензии, пациенты с >50% аорты сужением относительно диаметра аорты на уровне диафрагмы (при МРТ, КТ, или инвазивной ангиографии) могут быть рассмотрены как кандидаты для вмешательства.	IIb	C

**Примечание:** <sup>a</sup> — класс рекомендации, <sup>b</sup> — уровень доказательности.

**Сокращения:** КТ — компьютерная томография, МРТ — магнитно-резонансная томография.

Вопрос о том, использовать стенты с лекарственным покрытием или голометаллические, остается нерешенным. Примечательно, что, несмотря на вмешательство, может сохраняться потребность в антигипертензивных препаратах для того, чтобы контролировать гипертензию.

## 9. Атеросклеротические поражения аорты

### 9.1. Тромбоэмболическая болезнь аорты

Являясь результатом атеросклеротического процесса, аортальные бляшки состоят из накопленных липидов в слое интимы-медии аорты [490]. Вторичное воспаление, осаждение фиброзной ткани, и поверхностные эрозии с последующим появлением тромба может приводить как к тромботической (тромбоэмболии), так и к атеросклеротической (кристаллами холестерина) эмболии [491].

Тромбоэмболы, как правило, крупные, и обычно закрывают средние и крупные артерии, вызывая инсульт, транзиторную ишемическую атаку, инфаркт почки, и периферические тромбоэмболии. Эмболы из кристаллов холестерина, как правило, закрывают мелкие артерии и артериолы, и может привести к синдрому “посинения пальцев ног”, появления или ухудшения почечной недостаточности, и ишемии кишки.

#### 9.1.1. Эпидемиология

Факторы риска аналогичны таковым для атеросклероза других сосудистых бассейнов, и включают в себя возраст, пол, гипертензию, сахарный диабет, гиперхолестеринемия, малоподвижный образ жизни, курение, и воспаление. В Offspring Framingham Heart Study бляшки в аорте выявлялись при МРТ у 46% лиц с нормальным АД, с большей распространенностью у женщин. Гипертензия была связана с большим распространением бляшек по аорте. Даже большая распространенность бляшек наблюдалась у субъектов с клиникой сердечно-сосудистых заболеваний [492].

Бляшки аорты связаны с цереброваскулярными и периферическими эмболиями. Связь между цереброваскулярными и эмболическими событиями была выявлена по данным аутопсий [493] и исследований у пациентов с нефатальными цереброваскулярными или периферическими сосудистыми событиями [494], а также у пациентов высокого риска, направляемых на ЧП-ЭхоКГ и при интраоперационном УЗИ [495, 496]. По данным исследования Stroke Prevention in Atrial Fibrillation у пациентов с комплексной бляшкой аорты (определяются как бляшки с мобильным тромбом, изъязвлением, или толщиной ≥4 мм при ЧП-ЭхоКГ) риск инсульта был в четыре раза больше по сравнению с пациентами без бляшек [497]. По данным The French Study of Aortic Plaques in Stroke [498], бляшки в аорте ≥4 мм были независимыми предикторами повторного инфаркта мозга (ОР=3,8) и любых других сердечно-сосудистых событий (ОР=3,5). Распространенность обширных атером аорты среди пациентов с острым ишемическим инсультом превышает 20%, аналогично фибрилляции предсердий и атеросклерозу сонных артерий [499]. Кроме того, в большинстве исследований отмечается ассоциация прогрессирования атеромы с ростом числа сосудистых событий [500].

Эмболические события также могут быть вызваны вмешательствами, включающими катетеризацию сердца, внутриаортальную баллонную контрпульсацию, и кардиохирургические операции. При катетеризации сердца общий риск инсульта низок. В недавнем мета-анализе наблюдалась тенденция к снижению частоты инсульта с использованием лучевого доступа в сравнении с бедренным, хотя и без достижения статистической значимости (0,1 против 0,5%, соответственно;  $p=0,22$ ) [501]. Атеросклероз восходящей аорты является основным фактором риска инсульта при операциях на сердце. Степень риска зависит от наличия, местоположения и распространения поражения, когда восходящая аорта подвергается хирургическим манипуляциям. В исследовании 921 пациентов, перенесших операцию на сердце, встречаемость инсульта у пациентов с и без атеросклеротического поражения восходящей аорты были 8,7% и 1,8%, соответственно, ( $P<0,0001$ ) [502]. Интраоперационная (эпиаортальное УЗИ) или предоперационная диагностика и хирургические приемы, например внутриаортальные фильтры, аортокоронарное шунтирование на работающем сердце, однократное пережатие или отказ от пережатия, и операция на работающем сердце с использованием метода "no-touch aorta" могут предотвратить эмболические события [503]. В настоящее время транскатетерная имплантация аортального клапана в основном предлагается у пожилых людей с несколькими сопутствующими заболеваниями, и эти пациенты находятся в зоне высокого риска для образования аортальных бляшек, которые частично ответственны за связанные с вмешательствами инсульты, что подчеркивается низкой частотой инсультов при трансапикальном доступе, когда катетеризации аорты удается избежать [504].

### 9.1.2. Диагностика

Атеромы аорты можно разделить на малые, средние и тяжелые атеросклеротические поражения аорты, или даже полуколичественно на четыре класса (Web Таблица 3) [505, 506].

При ТТ-ЭхоКГ обеспечивается хорошая визуализация корня и проксимальных отделов восходящей аорты. ЧП-ЭхоКГ является безопасным и воспроизводимым методом оценки атером аорты [507]. Мультипланарная 3D ЧП-ЭхоКГ в реальном времени обладает дополнительными преимуществами. Эпиаортальное УЗИ (2D или 3D) [508] может предоставлять ценные данные интраоперационно. Многослойная КТ может обеспечить отличную визуализацию атеросклеротических бляшек аорты и дает ценные данные по анатомии и кальцификации. МРТ может дать подробную информацию о составе бляшки. Ограничения каждого из методов подробно изложены в Разделе 4.

### 9.1.3. Терапия

#### 9.1.3.1. Антитромботические препараты (антиагреганты vs. антагонисты витамина К)

Из-за риска тромбоемболических осложнений должно обсуждаться назначение антитромбоцитарной или антикоагулянтной терапии [498]. Однако исследования, сравнивающие оба варианта лечения, скудны и, в основном, небольшие и нерандомизированные [482]. Для первичной или вторичной профилактики у пациентов с атеросклеротическими бляшками аорты использовался варфарин. В обсервационном исследовании 129 пациентов [509], у пациентов с комплексными бляшками наблюдалась низкая частота сосудистых и смертельных событий при терапии антагонистами витамина К против антиагрегантной терапии (аспирин или тиклопидин). В других исследованиях также сообщается о хороших результатах [510, 511]. Тем не менее, другие группы исследователей не выявили никакой пользы от назначения варфарина: в исследовании 519 пациентов с тяжелым атеросклерозом аорты ОР для эмболий составил 0,7 (95% ДИ 0,4-1,2) для варфарина и 1,4 (95% ДИ 0,8-2,4) для антитромбоцитарных препаратов [512]. По данным исследования Patent Foramen Ovale in Cryptogenic Stroke (PICSS), основанного на исследовании Warfarin-Aspirin Recurrent Stroke Study (WARSS) [513], встречаемость событий во всей популяции ( $n=516$ , из которых 337 имели бляшки в аорте) были сходны в группах, получавших и варфарин, и аспирин (16,4 против 15,8%;  $p=0,43$ ) и не наблюдалось корреляций между терапией варфарином и риском событий, обусловленных большими бляшками (HR 0,42; 95% ДИ 0,12-1,47).

Другие данные необходимы для лучшего отбора пациентов и определения четких рекомендаций. Многообещающее исследование Aortic Arch Related Cerebral Hazard (ARCH), сравнивающее варфарин (целевое международное нормализованное отношение 2-3) с аспирином плюс клопидогрелем, было досрочно остановлено из-за недостаточной мощности для получения окончательного результата. В исследовании Stroke Prevention in Atrial Fibrillation [514] сосуществование бляшки аорты у больных с мерцательной аритмией резко повышало риск эмболий. Аортальная бляшка считается "сосудистым заболеванием" и повышает, по одному мнению, показатель шкалы CHA<sub>2</sub>DS<sub>2</sub>-Vasc, используемой для оценки риска инсульта при фибрилляции предсердий [515].

#### 9.1.3.2. Гиполипидемические препараты

Отсутствуют доступные РКИ, поддерживающие использование статинов у пациентов с инсультом, вызванным атерэмболией. В небольшой серии пациентов с семейной гиперхолестеринемией, которым выполнялась ЧП-ЭхоКГ, терапия правастатином

приводила к прогрессированию у 19% и регрессии в 38% в течение 2 лет [516]. Использование статинов приводило к регрессии распространенности атеромы аорты по данным МРТ [517] или снижения интенсивности воспалительных изменений по оценке ПЭТ [518]. Требуются дальнейшие исследования для уточнения эффективности статинов и риска инсульта у пациентов с большими атеросклеротическими бляшками в аорте. По данным ретроспективного исследования 519 пациентов с распространенным атеросклерозом аорты, только терапия статинами была связана со снижением частоты неблагоприятных событий на 70% [512].

### 9.1.3.3. Хирургические и интервенционные подходы

Имеются ограниченные данные, главным образом, тематических исследований, и нет четких доказательств о целесообразности рекомендаций выполнения профилактических эндартерэктомий или стентирования дуги аорты для профилактики инсульта. Хирургическое лечение атеротромботических поражений дуги аорты сопряжено с высоким риском и не может быть рекомендовано [519].

#### Рекомендации по лечению атеросклеротических бляшек аорты

Рекомендация	Класс <sup>a</sup>	Уровень <sup>b</sup>
При наличии атеросклероза аорты показано выполнение общих профилактических мер по борьбе с факторами риска.	I	C
При наличии атеросклеротической бляшки аорты, обнаруженной во время диагностического обследования после инсульта или периферической артериальной эмболии, должно обсуждаться назначение антикоагулянтов или дезагрегантов. Выбор между двумя стратегиями зависит от сопутствующих заболеваний и другие показания к данному лечению.	IIa	C
Профилактическая операция по удалению бляшки аорты высокого риска не рекомендуется.	III	C

Примечание: <sup>a</sup> — класс рекомендации, <sup>b</sup> — уровень доказательности.

## 9.2. Мобильный тромбоз аорты

Мобильные тромбы в аорте у молодых пациентов без диффузного атеросклероза были зарегистрированы начиная с регулярного использования ЧП-ЭхоКГ у пациентов с церебральными или периферическими эмболиями, и в основном они располагаются в дуге аорты. Патофизиология этих поражений неясна, поскольку состояния тромбофилии выявлялись редко [520]. В самой большой серии наблюдений из 23 пациентов (из 27855 исследований) с мобильными тромбами дуги аорты тромбофилия имела лишь в четырех случаях. Тромбы могут вызывать парадоксальную эмболию через открытое оваль-

ное окно. Тромбы прикрепляются как на небольшой бляшке аорты, так и на визуально нормальной стенке. Предлагается медикаментозное лечение (гепаринизация), эндоваскулярное стентирование или открытое хирургическое лечение, но в настоящее время данные о сравнении данных методик отсутствуют.

## 9.3. Атеросклеротическая окклюзия аорты

Окклюзия брюшной аорты встречается редко и приводит к серьезной угрозе ампутации нижней конечности или смерти. Обширная коллатерализация часто предотвращает манифестацию острого ишемического феномена [520]. Окклюзия аорты также может быть вызвана гиперкоагуляционными состояниями. Этиопатогенетические факторы поражения включают небольшой размер сосудов, кардинальные тромбоэмболии, РА, и дистальную КоА. Это состояние может быть как бессимптомным, так и проявляться с внезапным появлением перемежающейся хромоты. Симптомы могут прогрессивно ухудшаться до состояния, когда плохой кровоток приводит к обструкции коллатеральных сосудов, вызывая серьезные ишемические проявления в нижних конечностях, спинном мозге, кишечнике и почках, в зависимости от места и распространения обструкции. Диагноз в основном устанавливается на основании доплерографии. Другие методы визуализации (КТ или МРТ) дают более подробную информацию, что может облегчать планирование лечения. Лечебными манипуляциями могут быть шунтирование или аорто-подвздошная эндартерэктомия. Также может предлагаться эндоваскулярное лечение.

## 9.4. Кальцинированная аорта

Кальцификация происходит в меди, а ее объем непосредственно связан с распространенностью атеросклеротического процесса. Наличие тяжелого атеросклероза аорты вызывает появление так называемой яичной скорлупы, визуализируемой при рентгенографии грудной клетки (фарфоровая аорта). Кальцификация значительно осложняет канюляцию аорты, ее пережатие и позиционирование проксимальных анастомозов коронарных шунтов, значительно увеличивая риск инсульта и дистальной эмболии. Коронарное шунтирование на работающем сердце и транскатетерная имплантация аортального клапана могут помочь принять решение у пациентов с фарфоровой аортой, нуждающихся в, соответственно, коронарном шунтировании и протезировании аортального клапана (15,1% пациентов, относящихся к когорте В исследования Placement of AoRtic TraNscathetER Valves (PARTNER), с аортальным стенозом и неоперабельных из-за фарфоровой аорты) [521].

### 9.5. “Коралловая” аорта

“Коралловая” аорта является очень редким кальцифицирующим стенотическим заболеванием юкстаренальной и супраренальной аорты. Существуют только единичные сообщения о клинических случаях, за исключением сообщения об одной серии >80 случаев, большинство женщины, зарегистрированных на протяжении более 24 лет [522]. “Коралловая” аорта описывается как камнеподобная кальцификация висцеральной части аорты. Эти сильно кальцинированные бляшки растут в просвете и могут вызывать значительный стеноз, который может проявляться ишемией кишечника, почечной недостаточностью, или АГ вследствие ишемии почек. Этиология и патогенез до сих пор неизвестны, хотя предполагалось, что кальцификация фибрин-тромбоцитарного тромба может привести к этому поражению. Это может произойти в зоне начального повреждения эндотелия аорты. Ранее выполнялись сосудистые хирургические вмешательства, но, в последнее время большую роль играют эндоваскулярные вмешательства, особенно у лиц с высоким риском и несколькими сопутствующими заболеваниями [523].

## 10. Аортит

### 10.1. Определение, типы и диагностика

Аортит — это общий термин, используемый для определения воспаления стенки аорты. Наиболее частой причиной аортита является неинфекционный воспалительный васкулит, а именно ГКА и артериит Такаясу (Web Таблица 4) [524, 525]. Неинфекционный аортит также описан при других воспалительных заболеваниях, таких, как болезнь Вегет [526], болезнь Бюргера, болезнь Кавасаки, анкилозирующий спондилоартрит и синдром Рейтера [527]. В более редких случаях инфекции вследствие поражения стафилококком, сальмонеллой и микобактериями могут стать причиной инфекционного поражения аорты, вытесняя ранее встречавшееся поражение бледной трепонемой [528].

#### 10.1.1. Гигантоклеточный артериит

Гигантоклеточный артериит, как правило, поражает людей пожилого возраста, и намного чаще женщин, чем мужчин. Поражение аорты может проявляться в виде аневризмы грудной аорты. Хотя, классически, поражаются височные и/или другие черепные артерии, аорта и ее крупные ветви затрагиваются примерно в 10-18% случаев [514, 524, 528]. Дилатация корня и восходящего отдела аорты встречаются часто и могут привести к РА или ее разрыву [524]. Если подозревается диагноз экстракраниального ГКА, рекомендуется проведение эхокардиографии, КТ или МРТ [529]. Утолщение стенки аорты при КТ или МРТ демонстрирует воспаление стенки

аорты, и, таким образом, активность заболевания [530]. При исследованиях с ПЭТ-сканированием было высказано предположение, что субклиническое воспаление аорты часто присутствует у пациентов с ГКА [531]. Наряду с оценкой обычных маркеров воспаления, у пациентов с подозрением на ГКА может быть полезным определение уровня интерлейкина-6.

#### 10.1.2. Артериит Такаясу

Артериит Такаясу является редким васкулитом крупных сосудов неизвестной этиологии, как правило, поражающим молодых женщин [532]. Он чаще встречается среди азиатского населения. Средняя частота встречаемости составляет 2,6 случаев на миллион населения [533]. Наиболее частыми зонами поражения являются грудная аорта и ее магистральные ветви, затем идет брюшная аорта. В то время как начальная стадия заболевания включает в себя признаки и симптомы системного воспаления, хроническая фаза отражает поражение сосудов. Проявления артериита Такаясу колеблются по всему спектру симптомов и клинических признаков, начиная от боли в спине или животе с лихорадкой до острой тяжелой аортальной недостаточности, или случайно выявляемым большим АГА [525, 528, 532].

Хромата верхних конечностей, инсульт, головокружение или обмороки обычно указывают на обструкцию ветвей дуги аорты. Гипертония является иногда злокачественной и предполагает сужение аорты или почечных артерий. Могут развиваться ОАС, в том числе РА и ее разрыв. Сообщается об образовании тромбов в просвете аорты, ассоциированном с воспалением, с последующей периферической эмболизацией [528, 532].

В случае подозрения на наличие артериита Такаясу решающее значение для установления диагноза имеет визуализация всей аорты. Все визуализирующие исследования играют важную роль в диагностике и последующем ведении пациентов с артериитом Такаясу. Цифровая субтракционная ангиография аорты и ее ветвей предоставляет лишь информацию об изменениях просвета, позднем признаке заболевания [530]. Эхокардиография, МРТ и КТ полезны для выявления однородного циркулярного утолщения стенки аорты с однородной гладкой внутренней поверхностью [529]. Эта находка может быть неправильно истолкована как ИМГ. По сравнению с эхографией, КТ и МРТ обеспечивают более точную оценку всей аорты и ее проксимальных ветвей, а также дистальных отделов легочной артерии, которые также иногда поражаются. При МРТ может быть выявлен отек стенки артерий как маркер активности заболевания [528, 530]. В хронической стадии стенки аорты могут кальцинироваться, что лучше всего выявляется при КТ. ПЭТ-исследование особенно



эффективно при обнаружении сосудистого воспаления в сочетании с традиционными изображениями в поперечном сечении [531]. Биомаркеры воспаления, такие, как С-реактивный белок и скорость оседания эритроцитов повышаются примерно у 70% пациентов в острой фазе и у 50% в хронической фазе заболевания [528]. Pentraxin-3 может обеспечивать лучшую точность дифференцирования активной фазы от неактивного артериита Такаясу.

## 10.2. Лечение

При неинфекционном аортите стандартным начальным лечением являются кортикостероиды [534]. В среднем, начальная доза составляет 0,5-1 мг/кг преднизолона ежедневно. Проведение этого курса лечения, как правило, требуется в течение 1-2 лет, чтобы избежать рецидива, хотя доза может быть снижена через 2-3 месяца после начала лечения. Несмотря на такой длительный режим, почти у половины пациентов наблюдается рецидив при снижении дозы препарата, требуя дополнительной иммуносупрессии [535]. В дополнение к возврату симптомов, важным признаком рецидива может быть повторное повышение воспалительных маркеров, особенно среди пациентов с ГКА. Значение отека-взвешенной МРТ и ПЭТ с <sup>18</sup>F-ФДГ для диагностики рецидива при артериите Такаясу остается областью продолжающихся исследований. К препаратам второй линии относятся метотрексат, азатиоприн и ингибиторы фактора некроза опухоли-α [536].

Комплексное обследование сосудов должно выполняться при каждом визите в сочетании с определением биомаркеров воспаления и периодическими визуализирующими исследованиями для выявления формирования АГА и АБА, учитывая известный риск этих осложнений [524, 528]. Показания к реваскуляризации при аортальном стенозе или аневризме аналогичны таковым при невоспалительных заболеваниях. Риск поражения графта выше у пациентов с активным местным воспалением [537-539]. В идеале, перед плановой операцией по поводу аортит-ассоциированной аневризмы пациенты должны быть переведены в состояние клинической ремиссии [528, 534].

При инфекционном аортите требуется быстрая диагностика и внутривенное лечение антибиотиками широкого спектра действия (влияющих, в частности, на стафилококки и грамотрицательную флору).

## 11. Опухоли аорты

### 11.1. Первичные злокачественные опухоли аорты

Первичные злокачественные опухоли аорты являются крайне редким классом сарком, демонстрирующим широкую гистопатологическую неоднородность. Наиболее часто саркомы интимы исходят

из эндотелиальных клеток (ангиосаркомы) или из миофибробластов. Лейсаркомы и фибросаркомы исходят из меди или адвентиции аортальной стенки [541].

Симптомы, ассоциированные с опухолями аорты, являются неспецифическими и могут имитировать атеросклероз аорты, заболевания периферических артерий, гастроинтестинальные или почечные болевые синдромы, или грыжи позвоночных дисков. Наиболее характерными и часто встречающимися клиническими проявлениями ангиосаркомы интимы аорты являются эмболические окклюзии брыжеечных или периферических артерий. Наиболее часто диагноз *ante mortem* устанавливается при иммуногистопатологическом исследовании после эндартерэктомии или резекции образцов аорты. Только в очень небольшом числе случаев подозрение высказывается при дооперационной МРТ аорты.

Благодаря своей атипичной и весьма вариабельной симптоматике это очень редкое состояние наиболее часто диагностируется только в далеко зашедшей стадии. У пациентов с периферическими или висцеральными эмболиями саркомы аорты должны учитываться при дифференциальной диагностике, особенно у пациентов с умеренными проявлениями или отсутствием атеросклеротического поражения. После исключения сердца как источника эмболий должна быть выполнена МРТ грудного и брюшного отделов аорты с контрастным усилением, так как это исследование является наиболее чувствительным диагностическим инструментом для обнаружения опухолей аорты. Если обнаруженное поражение аорты наводит на мысль о саркоме, дополнительное УЗИ может продемонстрировать неоднородность очага поражения, что нетипично для пристеночного тромба. Если подозревается диагноз саркомы аорты, рекомендуется выполнение скинтиграфии костей из-за высокой распространенности костных метастазов.

На основании изученных случаев, рекомендуемая терапия включает в себя резекцию пораженной опухоли части аорты *en bloc* в пределах здоровых тканей с последующим протезированием аорты; однако из-за поздней диагностики часто на стадии уже осложненной наличием метастазов, распространенности поражения аорты или наличия сопутствующих заболеваний это вмешательство чаще всего неосуществимо. Другими подходами могут быть эндартерэктомия или эндоваскулярная изоляция пораженного сегмента аорты. В отдельных случаях использовались адъювантная или паллиативная химиотерапия и лучевая терапия, что может приводить к улучшению отдаленной выживаемости.

Прогноз при саркоме аорты неблагоприятный, при наличии метастазов у большинства пациентов неблагоприятный исход наступает в течение корот-

кого времени. Средняя выживаемость от момента установления диагноза составляет  $16 \pm 2,4$  месяца [541]. В целом трехлетняя выживаемость составляет 11,2%. После хирургической резекции трехлетняя выживаемость увеличивается до 16,5% [542].

## 12. Долговременное наблюдение при заболеваниях аорты

Пациенты с болезнями аорты обычно требуют пожизненного наблюдения, независимо от начальной стратегии лечения (медикаментозной, интервенционной, или хирургической). Это наблюдение состоит из клинической оценки, повторной оценки медикаментозных методов лечения пациента и целей лечения, а также визуализации аорты. Этот раздел включает хроническую фазу РА после выписки, а также специфические аспекты отдаленного наблюдения у пациентов, перенесших вмешательства на аорте с положительным исходом.

### 12.1. Хроническое расслоение аорты

#### 12.1.1. Определение и классификация

Выжившие при остром РА в конечном счете переходят в состояние хронического течения болезни. Ранее РА считалось хроническим через 14 дней после появления симптомов. В настоящее время общепринятой практикой считается деление течения РА на острую (14 дней), подострую (15-90 дней), и хроническую (>90 дней) фазы. Хроническое РА может быть, как неосложненным, со стабильным течением заболевания, так и осложнившимся прогрессирующим разрушением аневризмы, хронической висцеральной или периферической мальперфузией и сохраняющимися или периодическими болями или даже разрывом. В группу пациентов с хроническим РА также входят ранее оперированные больные с РА типа А и сохраняющимся расслоением нисходящей аорты.

#### 12.1.2. Клинические проявления

Следует различать два паттерна клинической картины: пациентов с исходно острым РА, перешедшим в хроническую фазу заболевания, и тех, у кого диагноз был впервые установлен в хронической фазе РА. Пациенты с недавно диагностированным хроническим РА часто асимптомны. Поражение выявляется случайно в виде расширения тени средостения или выдающейся большой кривизны аорты при рентгенографии грудной клетки. У этих больных точные сроки расслоения часто трудно оценить. Для выявления предшествующего болевого синдрома должен быть тщательно исследован анамнез пациента. Нечасто, у пациентов могут также наблюдаться симптомы, связанные с расширением РА (охриплость голоса, вновь возникшая боль в груди), или хронической мальперфузией (боли в животе, хромота, нарушение

функции почек) или острая боль в груди, указывающая на разрыв.

#### 12.1.3. Диагностика

Диагноз должен быть подтвержден при визуализации с оценкой поперечных сечений, такой, как контрастное КТ, ЧП-ЭхоКГ или МРТ. Хроническое РА отличается следующими характеристиками изображений: утолщенной, неподвижной интимой, наличием тромба в ЛП, или АГА, вторичными по отношению к хроническому РА, преимущественно формирующимися в дистальных отделах дуги аорты. У симптомных пациентов могут присутствовать признаки (отграниченного) разрыва, такие, как гематома средостения или выпот в плевральную полость.

#### 12.1.4. Лечение

У пациентов с хроническим неосложненным РА типа В в качестве основного лечения рекомендуется медикаментозная терапия и повторяющееся клиническое и визуализирующее обследование. Спортивные соревнования и изометрические упражнения, связанные с подъемом тяжестей, должны быть исключены для уменьшения напряжения сдвига стенки аорты из-за внезапных подъемов АД во время таких упражнений. Контактные виды спорта также должны быть исключены, в то время как менее интенсивные спортивные занятия с низким статическим/низким динамическим напряжением являются приемлемыми.

АД должно быть снижено до уровня  $<130/80$  мм рт.ст. Физическая активность, связанная с подъемом тяжестей, должна ограничиваться, чтобы избежать пиковых подъемов АД. Была отмечена ассоциация бета-блокаторов со снижением частоты аневризматической трансформации РА и снижением частоты отдаленных, связанных с аортой процедур, при нерандомизированных исследованиях [543]. Современный анализ базы данных IRAD, включающий 1301 пациента с острым РА типов А и В, показал, что бета-блокаторы (назначенные 88,6% пациентов) были наиболее часто используемыми препаратами, и было высказано предположение, что их использование было связано с улучшением выживаемости [544]. Антагонисты кальция были связаны с улучшением выживаемости, выборочно у больных с расслоением типа В, в то время как ингибиторы ренин-ангиотензиновой системы значимо не были связаны с выживаемостью [544]. Антагонисты ангиотензина-1 (лозартан) концептуально привлекательны и, как было показано, могут замедлять расширение аорты у пациентов с синдромом Марфана [96, 545]. Отсутствуют данные об использовании блокаторов ангиотензина-1 при хроническом РА. Пока блокаторы ангиотензина-1 могут рассматриваться при комбинированной антигипертензивной терапии, если при

монотерапии бета-блокаторами невозможно достичь целевое АД.

Исследование Investigation of STEnt-grafts in Aortic Dissection не выявило каких-либо преимуществ в отношении выживаемости при TEVAR в сравнении с оптимальной медикаментозной терапией у пациентов с бессимптомным подострым/хроническим РА в течение двухлетнего периода наблюдения [218, 219]. 5-летняя летальность, ассоциированная с аортой, составила 0% против 16,9%, соответственно, при TEVAR плюс медикаментозная терапия в сравнении с одной только медикаментозной терапией. Смертность от всех причин в течение 5 лет составила 11,1% против 19,3%, соответственно ( $P=$ незначимо), и прогрессирование 27% против 46,1% ( $p=0,04$ ). Морфологические результаты, однако, значительно улучшились после TEVAR (аортальное ремоделирование 91,3% при TEVAR против 19,4%). Следует отметить, что 16% пациентов, первоначально рандомизированных для оптимальной медикаментозной терапии, потребовался перевод в группу TEVAR из-за развившихся во время наблюдения осложнений. Отложенная TEVAR может успешно выполняться у таких пациентов без увеличения риска смертности или осложнений. Недавнее исследование, проведенное в Китае, и охватывающее 303 пациента с хроническим РА, продемонстрировало более низкий показатель смертности, ассоциированной с аортой, при TEVAR в сравнении с медикаментозным лечением, но улучшить общую выживаемость или уменьшить общий уровень ассоциированных с аортой неблагоприятных событий не удалось [546].

Пациенты с хроническим РА типа В, осложненным прогрессирующим расширением грудной аорты ( $>10$  мм/год), ЛП аневризмы (с общим диаметром аорты  $>60$  мм), синдромом мальперфузии или рецидивирующим болевым синдромом, требуют проведения TEVAR или хирургического лечения. Оптимальное лечение у пациентов с хроническим РА, однако, остается неясным. Отсутствуют рандомизированные сравнения TEVAR и обычного хирургического лечения. Эндоваскулярное вмешательство на грудной аорте может быть использовано для изоляции аневризмы, которая обычно расположена в дистальном отделе дуги аорты, и предотвращения разрыва; однако ожидать ремоделирования аорты нельзя из-за утолщенной, неподвижной интимы. В небольших сериях случаев было показано, что TEVAR возможна у пациентов с аневризмой нисходящей грудной аорты, вторичной по отношению к хроническому РА, с приемлемыми среднесрочными результатами [547]. Полное ремоделирование аорты наблюдалось только у 36% пациентов после TEVAR [547]. В обзоре 17 исследований, включавших 567 пациентов [548], уровень технического успеха составил 89,9%, со среднесрочной смертностью 9,2%. Эндолики возникали в 8,1%,

и в 7,8% развивались аневризмы дистального отдела аорты или сохранялся кровоток в ЛП с расширением аневризмы.

Хирургия нисходящей аорты сопряжена с высоким операционным риском. Распространяющееся в последнее время открытое протезирование дуги аорты с антеградным стентированием нисходящей грудной аорты (“замороженный хобот слона”) может стать ценной альтернативой для выбранных пациентов [115].

## 12.2. Наблюдение после вмешательства на грудной аорте

Для пациентов, перенесших открытое хирургическое вмешательство на грудной аорте либо TEVAR, первое контрольное исследование должно быть выполнено через 1 месяц после операции для исключения ранних осложнений. Контрольные исследования необходимо повторить через 6 месяцев, 12 месяцев, а затем ежегодно. Для пациентов, получающих медикаментозную терапию, контрольное исследование должно быть выполнено через 6 месяцев после установления первоначального диагноза.

### 12.2.1. Клиническое наблюдение

Регулярное клиническое наблюдение является необходимым, чаще в течение первого года после установления диагноза или вмешательства, а затем ежегодно. АД следует тщательно контролировать, так как в  $>50\%$  случаев имеется стойкая гипертензия [549]. Симптомы хронического поражения аорты редкие и неспецифические. Вновь появившаяся охриплость или дисфагия может развиваться с постепенным расширением аневризмы. У пациентов с хроническим РА могут наблюдаться симптомы периферической мальперфузии (хромота, боли в животе). Боли в груди или спине могут отражать прогрессирование заболевания аорты вплоть до (отграниченного) разрыва аорты.

### 12.2.2. Визуализация после эндоваскулярного вмешательства на грудной аорте

Для выполнения визуализирующего исследования после TEVAR КТ является методом выбора. Чтобы избежать воздействия ионизирующего излучения, в будущем более широко может быть использована МРТ, но она несовместима с эндопротезами из нержавеющей стали из-за большого количества артефактов [11]. МРТ может быть безопасно выполнена для наблюдения при наличии стент-графтов на нитиновой основе [550], однако, визуализирующей способности этого метода недостаточно для визуализации металлических компонентов стент-графта, и поэтому он должен быть дополнен рентгенографией грудной клетки для обнаружения структурных изменений металлического каркаса стента. ЧП-

ЭхоКГ, в сочетании с рентгенографией грудной клетки, может быть использована у пациентов с тяжелой почечной дисфункцией, которым невозможно выполнить КТ или МРТ.

После выполнения TEVAR проведение визуализации аорты рекомендуется через 1 месяц, 6 месяцев, 12 месяцев, а затем ежегодно. Если после TEVAR по поводу АГА наблюдается стабильное течение без признаков эндоликов в течение 24 месяцев, можно безопасно увеличить интервал повторных визуализаций до 2 лет; однако, клиническое наблюдение за симптоматикой и контроль медикаментозной терапии следует осуществлять ежегодно. Пациентам с TEVAR после РА необходимо выполнять визуализирующие исследования 1 раз в год, так как ЛП брюшной аорты, как правило, остается функционирующим и обуславливает прогрессирование заболевания.

### 12.2.3. Визуализация после хирургических вмешательств на грудной аорте

После открытых вмешательств на аорте при документированном стабильном течении заболевания в течение первого года может быть достаточно выполнение визуализирующих исследований с менее строгими интервалами. При визуализации следует сосредоточить внимание на возможных осложнениях, связанных с операцией (например, аневризмы в области анастомозов), но также необходимо оценить прогрессирование заболевания в отдаленных частях аорты. После операции при РА типа А, расслоение нисходящей грудной и брюшной аорты, как правило, сохраняется, и должно быть визуализировано с интервалами, аналогичным описанным выше.

## 12.3. Наблюдение за пациентами после вмешательства по поводу АБА

### 12.3.1. Наблюдение после эндоваскулярного вмешательства на аорте

Компьютерная томография является методом выбора для последующей визуализации после EVAR; однако, этот метод недешев и связан с использованием ионизирующего излучения и потенциально нефротоксичного контрастного вещества. Дуплексное УЗИ, с или без введения контрастных препаратов, является специфическим методом для обнаружения эндоликов после EVAR [311]. Недавний мета-анализ показал, что чувствительность и специфичность контрастной ультразвуковой доплерографии (УЗДГ) может быть выше только дуплексного УЗИ для обнаружения эндоликов типа 2, обусловленных ретроградным потоком из боковых ветвей и являющихся в значительной степени доброкачественным состоянием, редко требующим повторного вмешательства [311]. Клинически значимые эндолики типов 1 и 3, требующие повторных вмешательств, могут быть обнаружены

с достаточной точностью при изолированном дуплексном УЗИ, и использование контрастных препаратов не показало существенного преимущества в данной ситуации [311].

МРТ обладает высокой диагностической точностью для обнаружения эндоликов после EVAR, но она недешева и не может визуализировать металлические стойки стента. Таким образом, ее следует дополнять обычной рентгенографией для оценки металлического каркаса стента. Выполнение МРТ невозможно при наличии эндопротезов из нержавеющей стали из-за возникновения артефактов.

### 12.3.2. Наблюдение после открытой операции

Все пациенты должны получать оптимальную медикаментозную терапию. Послеоперационное наблюдение после открытой реконструкции по поводу АБА должно выполняться с 5-летними интервалами, чтобы исключить параанастомотические аневризмы аорты с использованием цветового доплеровского УЗИ или КТ. Кроме того, у пациентов с АБА, по-видимому, имеется относительно высокий риск развития послеоперационной вентральной грыжи. В обсервационном исследовании с использованием данных Medicare, вмешательства по поводу послеоперационной вентральной грыжи требовались у 5,8% пациентов в течение 4 лет.

### Рекомендации по наблюдению и ведению пациентов с хроническими заболеваниями аорты

Рекомендация	Класс <sup>а</sup>	Уровень <sup>б</sup>
<b>Хроническое РА</b>		
Для подтверждения диагноза хронического РА рекомендуется выполнение КТ или МРТ.	I	C
Пациентам с хроническим РА показано выполнение первичных визуализирующих исследований для максимально быстрого выявления признаков осложнений.	I	C
У асимптомных пациентов с хроническим расслоением восходящей аорты должно обсуждаться выполнение планового хирургического лечения. <sup>с</sup>	Ila	C
У пациентов с хроническим РА показан строгий контроль АД с поддержанием его на уровне <130/80.	I	C
Хирургическое лечение или TEVAR рекомендованы при осложненном РА типа В (диаметр аорты >60 мм, скорость расширения >10 мм/год, мальперфузия или рецидивирующий болевой синдром).	I	C
<b>Наблюдение после эндоваскулярного вмешательства при поражении аорты</b>		
После TEVAR или EVAR обследование рекомендуется через 1 месяц, 6 месяцев, 12 месяцев, а затем ежегодно. В случае аномальных находок, требующих более тщательного наблюдения, могут быть предложены более короткие интервалы.	I	C



КТ рекомендуется в качестве метода визуализации первой линии для наблюдения после TEVAR или EVAR.	I	C
Если в течение первого года после EVAR не наблюдается (и задокументировано) ни образование эндоликов, ни расширение аортального мешка, то для ежегодного послеоперационного наблюдения может рассматриваться цветовая УЗДГ, с или без введения контрастных препаратов, с выполнением неконтрастной КТ визуализации через каждые 5 лет.	Ila	C
Для пациентов с АГА <45 мм рекомендуется проведение ежегодных визуализирующих исследований, в то время как у пациентов с АГА >45 мм и <55 мм рекомендуется выполнение визуализаций каждые 6 месяцев, пока при повторных визуализациях не будет доказан стабильный характер поражения.	I	C
Для наблюдения после (T)EVAR у молодых пациентов MPT, а не КТ, является предпочтительным методом при использовании MPT-совместимых стент-графтов, для снижения лучевой нагрузки.	Ila	C
Долгосрочное наблюдение после открытой реконструкции брюшной аорты может обсуждаться с использованием широких (5-летних) интервалов и применением цветового УЗДГ или КТ.	Ilb	C

**Примечание:** <sup>a</sup> — класс рекомендации, <sup>b</sup> — уровень доказательности, <sup>c</sup> — имеющиеся сопутствующие заболевания и периоперационный риск.

**Сокращения:** АБА — аневризма брюшной аорты, РА — расслоение аорты, КТ — компьютерная томография, УЗДГ — ультразвуковая доплерография, EVAR — эндоваскулярное вмешательство на аорте, MPT — магнитно-резонансная томография, АГА — аневризма грудной аорты, TEVAR — эндоваскулярное вмешательство на грудной аорте.

### 13. Пробелы в доказательных данных

Как иллюстрируется большим количеством рекомендаций уровня доказательности “С” в данном документе, уровень доказательности для ведения больных с различными заболеваниями аорты часто слабее, чем при других сердечно-сосудистых состояниях. Данная Рабочая группа подчеркивает необходимость научной коммуникации и многоцентровых исследований по различным аспектам ведения больных с заболеваниями аорты. Рабочая группа кратко освещает основные пробелы в доказательствах, что требует дальнейших приоритетных исследований:

- Эпидемиологические данные о распространенности ОАС в Европе и в глобальном масштабе недостаточны.
- Требуется больше доказательств о связи “случай-исход” в области заболеваний аорты.
- Следует оценить внедрение и эффективность работы центров по лечению поражений аорты в Европе. Наряду с созданием крупных реестров, следует поощрять создание европейской сети центров по лечению поражений аорты.
- Необходимы дальнейшие исследования для подтверждения наиболее точного, воспроизводимого

и предиктивного способа измерения аорты с использованием различных диагностических методов.

- С развитием 3D визуализации и других динамических методов визуализации для прогнозирования осложнений в при аневризматической болезни, необходимо оценить превосходство этих методов над 2D методами обследования.

- Отсутствуют доказательства об эффективности медикаментозной терапии при хронических заболеваниях аорты (особенно хроническом РА, АГА и АБА), особенно в отношении антигипертензивных препаратов и статинов.

- В отношении АГА необходимо проведение РКИ в оптимальные сроки для профилактических вмешательств в зависимости от распространенности поражения и других характеристик, а также индивидуальных особенностей пациента.

- Во многих случаях (например, показания к ведению АБА соответственно их размерам) ведение женщин с заболеваниями аорты основывается на исследованиях, проведенных на мужчинах. Гендерные данные имеют важное значение.

- Так как диаметр аорты продолжает увеличиваться в зрелом возрасте, остается неясным, должна ли практика oversizing отличаться при TEVAR у молодых пациентов (например, при ТПА).

- Оптимальные сроки и методика вмешательства при хроническом РА до сих пор остаются неясными.

### 14. Приложение

Национальные общества кардиологов ESC, активно участвовавшие в процессе рецензирования Рекомендаций по диагностике и лечению заболеваний аорты Европейского Общества Кардиологов 2014г:

**Austria:** Austrian Society of Cardiology, Michael Grimm; **Azerbaijan:** Azerbaijan Society of Cardiology, Oktay Musayev; **Belgium:** Belgian Society of Cardiology, Agne's Pasquet; **Bosnia and Herzegovina:** Association of Cardiologists of Bosnia & Herzegovina, Zumreta Kušljagić; **Croatia:** Croatian Cardiac Society, Maja Cikes; **Cyprus:** Cyprus Society of Cardiology, Georgios P. Georgiou; **Czech Republic:** Czech Society of Cardiology, Josef Stasek; **Denmark:** Danish Society of Cardiology, Henning Molgaard; **Estonia:** Estonian Society of Cardiology, Sirje Kõvask; **Finland:** Finnish Cardiac Society, Ville Kytö; **France:** French Society of Cardiology, Guillaume Jondeau; **Georgia:** Georgian Society of Cardiology, Zviad Bakhutashvili; **Germany:** German Cardiac Society, Yskert von Kodolitsch; **Greece:** Hellenic Cardiological Society, Costas Tsioufis; **Hungary:** Hungarian Society of Cardiology, András Temesvári; **Israel:** Israel Heart Society, Ronen Rubinshtein; **Italy:** Italian Federation of Cardiology, Francesco Antonini-Canterin; **Kyrgyzstan:** Kyrgyz Society of Cardiology, Olga

Lunegova; **Latvia:** Latvian Society of Cardiology, Peteris Stradins; **Lebanon:** Lebanese Society of Cardiology, Elie Chammas; **Lithuania:** Lithuanian Society of Cardiology, Regina Jonkaitiene; **Malta:** Maltese Cardiac Society, Andrew Cassar; **Norway:** Norwegian Society of Cardiology, Knut Bjørnstad; **Poland:** Polish Cardiac Society, Kazimierz Widenka; **Portugal:** Portuguese Society of Cardiology, Miguel Sousa Uva; **Romania:** Romanian Society of Cardiology, Daniel Lighezan; **Serbia:** Cardiology Society of Serbia, Jovan Perunicic; **Slovakia:** Slovak Society of Cardiology, Juraj Madaric; **Spain:** Spanish Society of

Cardiology, Isidre Vilacosta; **Sweden:** Swedish Society of Cardiology, Magnus Bäck; **Tunisia:** Tunisian Society of Cardiology and Cardio-Vascular Surgery, Abdallah Mahdhaoui; **Turkey:** Turkish Society of Cardiology, Recep Demirbag; **Ukraine:** Ukrainian Association of Cardiology, Ivan Kravchenko.

### 15. Web дополнение

Все Web рисунки и Web таблицы доступны онлайн в дополнении: <http://www.escardio.org/guidelines-surveys/esc-guidelines/Pages/aortic-diseases.aspx>

Текст “РЕКОМЕНДАЦИИ ESC ПО ДИАГНОСТИКЕ И ЛЕЧЕНИЮ ЗАБОЛЕВАНИЙ АОРТЫ 2014” аккредитован Советом Европы для аккредитации в кардиологии (ЕВАС). ЕВАС работает согласно стандартам качества Европейского Совета по аккредитации для после-вузовского медицинского образования (ЕАССМЕ), который является учреждением Европейского союза медицинских специалистов (UEМС). В соответствии с требованиями ЕВАС/ЕАССМЕ все авторы, участвующих в этой программе раскрыли потенциальные конфликты интересов, которые могут вызвать предвзятость в научном материале.

Организационный комитет отвечает за обеспечение того, что все потенциальные конфликты интересов в программе объявляются участникам до начала деятельности. Вопросы для этой статьи доступны на: сайте European Heart Journal <http://www.oxforde-learning.com/eurheartj> и EOK <http://www.escardio.org/guidelines>.

**Список литературы:** [http://www.scardio.ru/rekomendacii/rekomendacii\\_esc/](http://www.scardio.ru/rekomendacii/rekomendacii_esc/)